

# Intramedullaire osteosynthese van het femur

Citation for published version (APA):

Stapert, J. W. J. L. (1983). *Intramedullaire osteosynthese van het femur*. [Doctoral Thesis, Maastricht University]. Rijksuniversiteit Limburg. <https://doi.org/10.26481/dis.19830916js>

**Document status and date:**

Published: 01/01/1983

**DOI:**

[10.26481/dis.19830916js](https://doi.org/10.26481/dis.19830916js)

**Document Version:**

Publisher's PDF, also known as Version of record

**Please check the document version of this publication:**

- A submitted manuscript is the version of the article upon submission and before peer-review. There can be important differences between the submitted version and the official published version of record. People interested in the research are advised to contact the author for the final version of the publication, or visit the DOI to the publisher's website.
- The final author version and the galley proof are versions of the publication after peer review.
- The final published version features the final layout of the paper including the volume, issue and page numbers.

[Link to publication](#)

**General rights**

Copyright and moral rights for the publications made accessible in the public portal are retained by the authors and/or other copyright owners and it is a condition of accessing publications that users recognise and abide by the legal requirements associated with these rights.

- Users may download and print one copy of any publication from the public portal for the purpose of private study or research.
- You may not further distribute the material or use it for any profit-making activity or commercial gain
- You may freely distribute the URL identifying the publication in the public portal.

If the publication is distributed under the terms of Article 25fa of the Dutch Copyright Act, indicated by the "Taverne" license above, please follow below link for the End User Agreement:

[www.umlib.nl/taverne-license](http://www.umlib.nl/taverne-license)

**Take down policy**

If you believe that this document breaches copyright please contact us at:

[repository@maastrichtuniversity.nl](mailto:repository@maastrichtuniversity.nl)

providing details and we will investigate your claim.

# **Intramedullaire osteosynthese van het femur**

## **Proefschrift**

Ter verkrijging van de graad van doctor in de geneeskunde aan de Rijksuniversiteit Limburg te Maastricht, op gezag van de rector magnificus Prof. Dr. H.C. Hemker, volgens het besluit van het College van Dekanen in het openbaar te verdedigen in de Aula van de Universiteit op vrijdag  
16 september 1983, des namiddags te vier uur

door

Jouwert Willem Jacobus Lucas Stapert,  
geboren te St. Odiliënberg.

**Promotores:** Prof. Dr. J.M. Greep,  
Rijksuniversiteit Limburg, Maastricht.

Prof. Dr. H.A.J. Lemmens,  
Rijksuniversiteit Limburg, Maastricht.

**Referenten** Prof. Drs. B. Binnendijk,  
Rijksuniversiteit Groningen, Groningen.

Prof. Dr. R.J.A. Goris,  
Katholieke Universiteit, Nijmegen.

Prof. Dr. A.J. van der Linden,  
Rijksuniversiteit Limburg, Maastricht.

# INTRAMEDULLAIRE OSTEOSYNTHESE VAN HET FEMUR

1. DOELSTELLING	1
2. HISTORISCH OVERZICHT VAN DE BEHANDELING VAN FEMURSCHACHT-FRACTUREN	3
2.1. DE CONSERVATIEVE BEHANDELING	3
2.2. DE OPERATIEVE BEHANDELING	3
3. ANATOMIE	7
3.1. FEMURSCHACHT	7
3.2. MUSCULATUUR	7
3.3. VASCULARISATIE	8
3.3.1. De arteria nutritia	9
3.3.2. De periostale vaten	10
3.3.3. De epifysaire-metafysaire vaatvoorziening	10
3.4. DEFINITIE VAN DE FEMURSCHACHT	11
4. BOTGENEZING	13
4.1. BOTAANMAAK	13
4.1.1. Botaanmaak door metaplasie	13
4.1.2. Botaanmaak door osteoblasten uit het periost	14
4.2. BOTGENEZING EN VASCULARISATIE	14
4.2.1. Botgenezing bij intramedullaire osteosynthese	14
4.2.2. Botgenezing bij cerclage	15
4.3. BOTGENEZING EN MECHANISCHE STABILITEIT	15
4.3.1. Küntscherpen	18
4.3.2. Kaessmannpen	19
4.3.3. Kaessmannpen in combinatie met cerclage	19
5. INTRAMEDULLAIRE OSTEOSYNTHESE	21
5.1. INDICATIES GEHANTEERD BIJ DE KEUZE VAN HET TYPE INTRAMEDULLAIRE OSTEOSYNTHESE	21
5.1.1. Vorm van de fractuur	21
5.1.2. Localisatie van de fractuur in de femurschacht	21
5.1.3. Potentiële isthmus	22

5.2.	OPEN VERSUS GESLOTEN REPOSITIE VAN DE FRACTUUR BIJ OSTEOSYNTHESE	24
5.3.	TIJDSTIP VAN DE OPERATIE	26
5.4.	PRE-OPERATIEVE VOORBEREIDING	26
5.5.	LIGGING VAN DE PATIENT	27
5.6.	OPERATIETECHNIEKEN	27
5.6.1.	Küntscherpen	27
5.6.2.	Kaessmannpen	32
5.6.3.	Kaessmannpen in combinatie met cerclage	35
5.7.	NABEHANDELING	35
6.	BEGELEIDENDE LETSELS	37
6.1.	INLEIDING	37
6.2.	INDELING VAN BEGELEIDENDE LETSELS	37
6.2.1.	Algemeen begeleidende letsels	37
6.2.2.	Begeleidende letsels die door hun localisatie het eindresultaat van de behandeling mogelijk beïnvloeden	37
6.3.	INJURY SEVERITY SCORE	37
7.	HET NA-ONDERZOEK	41
7.1.	INLEIDING	41
7.1.1.	Het opsporen van de patiënten	41
7.1.2.	Procedure bij het na-onderzoek	42
7.1.3.	Overleden patiënten	44
7.2.	ANALYSE VAN HET PATIENTENBESTAND	45
7.2.1.	Leeftijd en geslacht	45
7.2.2.	Pre-existente ziekten	46
7.2.3.	Aard van het ongeval	47
7.2.4.	Begeleidende letsels	47
7.2.5.	Interval tussen ongeval en na-onderzoek	48
7.2.6.	Vorm van de fractuur	48
7.2.7.	Localisatie van de fractuur	49
7.2.8.	Aard van de osteosynthese	49
7.2.9.	Opnameduur	50
7.2.10.	Verloop van de consolidatie	52

7.3.	RESULTATEN	52
7.3.1.	Anatomische resultaten	52
7.3.1.1.	<i>Afwijkingen in botlengte</i>	52
7.3.1.2.	<i>Hoekstanden</i>	53
7.3.1.3.	<i>Rotatie-afwijkingen</i>	54
7.3.2.	Functionele resultaten	57
7.3.2.1.	<i>Looppatroon</i>	57
7.3.2.2.	<i>Functie van de knie</i>	57
7.3.2.3.	<i>Motiliteit van de heup</i>	60
7.3.3.	Complicaties	60
7.3.3.1.	<i>Infectie</i>	61
7.3.3.2.	<i>Vertraagde consolidatie</i>	63
7.3.3.3.	<i>Blijvende klachten</i>	64
7.3.3.4.	<i>Klachten in relatie tot anatomische of functionele afwijkingen en complicaties</i>	65
8.	NIET INTRAMEDULLAIR BEHANDELDE FRACTUREN VAN DE FEMURSCHACHT	69
8.1.	BEGELEIDENDE LETSELS	69
8.2.	OPNAMEDUUR	70
8.3.	VERLOOP VAN DE CONSOLIDATIE	70
8.4.	ANATOMISCHE RESULTATEN	70
8.4.1.	Afwijkingen in botlengte	70
8.4.2.	Hoekstanden	71
8.4.2.1.	<i>Afwijkingen in het frontale vlak</i>	71
8.4.2.2.	<i>Afwijkingen in het sagittale vlak</i>	71
8.4.3.	Rotatie-afwijkingen	72
8.5.	FUNCTIONEEL RESULTAAT	72
8.6.	COMPLICATIES	73
8.6.1.	Infectie	73
8.6.2.	Stoornissen in de consolidatie	73
8.7.	COMBINATIE VAN GEGEVENS OVER PATIENTEN MET KLACHTEN, ANATOMISCHE AFWIJKINGEN EN COMPLICATIES	73
8.8.	DISCUSSIE	74

9. VOOR- EN NADEEL VAN DE VERSCHILLENDE METHODEN VAN INTRA-MEDULLAIRE OSTEOSYNTHESE	75
9.1. HET PRE-OPERATIEVE ONDERZOEK	75
9.1.1. Diagnose van pre-existente ziekten	75
9.1.2. Diagnose van begeleidende letsels	75
9.1.3. Fysische diagnostiek	75
9.1.4. Röntgenonderzoek	75
9.2. PROBLEMEN BIJ DE INDICATIESTELLING	77
9.2.1. Küntscherpen	77
9.2.2. Kaessmannpen	78
9.2.3. Kaessmannpen in combinatie met cerclage	79
9.3. PROBLEMEN BIJ DE PRE-OPERATIEVE VOORBEREIDING	80
9.3.1. Problemen bij het inbrengen en verzorgen van de draadextensie	80
9.3.2. Problemen bij de verdere behandeling van de patiënt in tractie	82
9.3.3. Problemen in de onmiddellijke pre-operatieve fase	83
9.3.4. Problemen bij de voorbereiding van de intra-medullaire osteosynthese	83
9.4. PROBLEMEN BIJ DE OPERATIE	84
9.5. NABEHANDELING	89
10. BEHANDELINGSPROTOCOL VOOR FEMURSCHACHTFRACTUREN	91
10.1. ALGEMENE TOESTAND VAN DE PATIENT	92
10.2. WEKE DELEN LETSEL	92
10.2.1. Huidletsel	92
10.2.2. Vaatletsel	92
10.2.3. Zenuwletsel	92
10.2.4. Spierletsel	93
10.3. LETSEL VAN HET BOT	93
10.3.1. Plaats van de fractuur in de femurschacht	93
10.3.2. Vorm van de fractuur	93
10.4. BEGELEIDENDE LETSELS	93
10.5. CONCLUSIE	93

11. SAMENVATTING	97
12. SUMMARY	99
13. LITERATUUR	101





## 1. Doelstelling

Voor een ongevalspatiënt betekent een letsel van het bovenbeen met een breuk van de femurschacht een bedreiging van zijn leven.

De gevaren van de eerste uren tot dagen zijn verbloedingsschok, vetembolie en infectie. In een later stadium dreigt, wegens voorbijgaande of blijvende invaliditeit, een langdurige onttrekking aan het arbeidsproces, maatschappelijke functies, studie en sportbeoefening (Van Eden 1923, Tordoir 1945, Küntscher 1959, 1967, Dencker 1963, Binnendijk 1969, Kootstra 1973). Een zorgvuldig afwegen van alle factoren, die van invloed zijn op de medische zorg voor een ongevalspatiënt is van groot belang voor het verkrijgen van een goed behandelingsresultaat. Het medisch handelen bij de eerste opvang, diagnostiek, therapiekeuze, uiteindelijke behandeling en daarop volgende revalidatie, moet een goed gecoördineerd verloop hebben.

Voor een ongevalspatiënt is de juiste keuze van een behandeling in relatie tot de begeleidende letsels en de verwonding van het bovenbeen doorslaggevend voor het eindresultaat.

De oefenstabiele osteosynthese wordt in de laatste decennia aangeprezen als de beste therapie (Gotzen 1983). Deze methode stelt de patiënt, als stimulans voor de genezing, in staat vroegtijdig spieren en gewrichten te oefenen en voorkomt functieverlies. De vroege mobilisatie met korte opnameuur heeft naast medische ook belangrijke sociale en financiële voordelen. Uiteraard heeft een agressieve behandeling ook schaduwzijden door het operatierisico, het gevaar van infectie en de kans op het ontstaan van een pseudarthrose.

In de heilkundige kliniek van Ziekenhuis St. Annadal te Maastricht, zijn in de periode van 1967 tot 1976 op een enkele uitzondering na, alle patiënten met een niet pathologische femurschachtfractuur behandeld met oefenstabiele intramedullaire osteosynthese.

Drie vormen van intramedullaire osteosynthese zijn toegepast:

1. Küntscherpen
2. Kaessmannpen
3. Kaessmannpen in combinatie met cerclage.

Ter beoordeling van zowel de indicatiestelling als ook de gebruikte operatietechnieken, zijn de patiëntengegevens na-onderzocht.

Daarnaast zijn voor een klein aantal patiënten behandeld met vroeg functionele, niet operatieve therapie, de resultaten beoordeeld.

Het doel van dit onderzoek is aan de hand van de ruim 15-jarige ervaring met de behandeling van femurschachtfracturen via het afwegen van alle risico's en voordelen, te komen tot een oordeel over de waarde van intramedullaire osteosynthese.

Begeleidende letsels, pre-existente ziekten, leeftijd, sociale omstandigheden, plaats en vorm van de fractuur in de femurschacht en de anatomie van de mergholte, bepalen de keuze van de behandeling.

Een zorgvuldige analyse van de ondervonden problemen tijdens de indicatiestelling en behandeling leidt, samen met een beschouwing van de uiteindelijke resultaten, tot de aanbeveling dat intramedullaire osteosynthese als behandelingsmethode voor alle voorkomende fracturen van de femurschacht gebruikt kan worden.

De ervaringen opgedaan met het gebruik van de Küntscher- en Kaessmanncompressiepen hebben de grondslag gevormd voor de toepassing van nieuwe vormen van intramedullaire osteosynthese, die de nadelen van de tot nu toe gebruikte technieken in mindere mate bezitten.

Een prospectieve studie op basis van deze therapieschema's, kan in de toekomst leiden tot protocollair geneeskundige aanbevelingen ter verbetering van de behandelingsresultaten. Deze studie is een aanzet om te komen tot een gestructureerde behandeling van de femurschachtfractuur in Nederland.

## 2. Historisch overzicht van de behandeling van femurschachtfracturen

Verschillende Nederlandse onderzoekers leverden in het verleden een bijdrage aan onderzoek van patiënten met femurschachtfracturen. Van Eden (1923) was een der eersten die de restverschijnselen bij patiënten met een femurfractuur onderzocht. Hij vond dat 25% van de patiënten een permanente invaliditeitsuitkering genoot, in een tijd dat de sociale wetgeving nog in de kinderschoenen stond.

Tordoir en Moeys (1945) berichtten over de osteosynthese van 31 femurschachtfracturen met behulp van de Küntscherpen. Binnendijk en Ponsen (1969) publiceerden de resultaten van osteosynthesen bij 86 femurschachtfracturen met behulp van de A.O.-plaat. Kootstra (1973) beschreef in een proefschrift de Groningse ervaringen met 329 femurschachtfracturen, waarvan 70% operatief werd behandeld.

Een der grootste series in de literatuur kwam uit Zweden en bestond uit 1003 femurschachtfracturen die in een dissertatie werden beschreven door Dencker in 1963.

### 2.1. DE CONSERVATIEVE BEHANDELING

Hippocrates gaf vier eeuwen voor de jaartelling aanwijzingen voor de behandeling van femurfracturen. Naast het nut van immobilisatie wees hij op het belang van tractie ter voorkoming van botlengteverlies van het femur. Femurfracturen werden in het verleden niet-operatief behandeld. De toepassing van het gipsverband door Mathijssen in 1852 betekende een verbetering in de conservatieve fractuurbehandeling. Een verdere ontwikkeling was de invoering van het zweefrekverband (Metz 1904, Van Loon 1935, Spoelstra 1970, Kingma 1973). Skelettractie werd geïntroduceerd door Steinmann (1907) en verbeterd door Kirschner (1926) met de draadextensie. Böhler (1945, 1957) verrichtte fundamenteel werk op het gebied van de conservatieve fractuurbehandeling. In Engeland beschreef Perkins (1958) een behandelingsmethode voor femurfracturen met tractie, waarbij een oefenbed vroegtijdig quadriceps oefeningen toestond. Door deze oefentherapie kon de opnameduur aanmerkelijk worden bekort.

In het verleden bestond de fractuurbehandeling uit repositie van de fractuur en langdurige immobilisatie van de gereponeerde fractuurfragmenten tot de consolidatie was voltooid. Aansluitend werd oefentherapie voorgeschreven, gericht op herstel van de functie.

Vanuit de V.S. wordt in de recente literatuur de ontwikkeling van niet-operatieve behandelingsmethoden gepropageerd, waarbij zeer vroege oefentherapie mogelijk wordt door van beugelapparatuur en spalken gebruik te maken. Mobilisatie in een vroeg stadium van de fractuurbehandeling maakt het mogelijk effectief te oefenen en hiermee een volwaardig functioneel herstel van het been te verkrijgen (Hardy 1976, 1982, 1983, McCoy 1976, Crotwell 1978, Sarmiento 1981).

Deze vroeg functionele, niet operatieve therapie, komt voor een groot deel tegemoet aan de boven beschreven nadelen van de klassieke conservatieve behandeling. De voorstanders van deze behandeling stellen (Sarmiento 1981), dat de opnameduur niet langer is dan die van operatief behandelde patiënten.

### 2.2. DE OPERATIEVE BEHANDELING

Hippocrates schrok er niet voor terug een open repositie uit te voeren indien conservatieve methoden niet tot een bevredigend resultaat leidden. Met de invoering van de asepsis na 1885, mogelijkheid tot shockbestrijding en narcosetechniek, werd rond de eeuwwisseling chirurgie mogelijk. Lane

(1914) stabiliseerde fracturen voor het eerst met behulp van platen en schroeven. Lambotte (1913) introduceerde de fixateur externe bij operatieve fractuurbehandeling.

Reeds vóór de eeuwwisseling werd intramedullaire stabilisatie van fracturen verricht door Nicolaysen, Delbet en Lambotte. Delbet paste deze methode in 1906 toe bij fracturen van het collum femoris, terwijl Lambotte in 1913 naast de collumfractuur ook kleine botfragmenten met pennen fixeerde (Watson-Jones 1950).

De intramedullaire osteosynthese van het femur werd op grotere schaal verricht door Hey Groves. Hey Groves bracht 70 jaar geleden mergpennen in via de trochanter major. Hij gebruikte drie soorten stalen mergpennen:

massieve ronde pennen, op doorsnede kruisvormige pennen en holle pennen met gaten. Met deze intramedullaire fixatie bereikte Hey Groves een zodanige stabiliteit, dat aanvullende maatregelen om de fractuur tegen dislocatie te beschermen, overbodig waren. Hey Groves kwam tot de overtuiging, dat massieve pennen de beste fixatie garanderen (Hey Groves 1916, 1918).

Inert metaal voor de vervaardiging van mergpennen was in de tijd van Hey Groves niet beschikbaar, zodat wegens vroegtijdige corrosie van het wel beschikbare metaal, osteosynthese op grotere schaal geen ingang vond.

In de vroege geschiedenis van de intramedullaire osteosynthese werd naast staal, ook biologisch materiaal voor de vervaardiging van mergpennen gebruikt. In 1917 werden experimenten verricht met pennen van ivoor, runderen menselijk bot (Hoglund 1917). Daar zij snel resorbeerden kon met deze pennen de stabiliteit niet lang genoeg worden gehandhaafd (Watson-Jones 1950).

Toen Smith-Petersen, Cave en Vangorder (1931) de inerte legeringen 18/8, 18/12 S.M.O. staal en vitallium voor hun mergpennen gingen toepassen, nam de interesse in de osteosynthese van fracturen toe.

Lambrinudi (1940) en Davis (Soeur 1946) verrichtten osteosynthese met behulp van Kirschnerdraden. Rush (1939) fixeerte fracturen met behulp van Steinmannse pennen die hij in de mergholte van het femur bracht. De technieken waarbij het osteosynthese materiaal de mergholte niet volledig opvulde, leidden niet tot de gewenste stabiliteit. Door de toepassing van dikkere mergpennen kon een betere stabiliteit van de fractuurelementen bereikt worden (Watson-Jones 1943).

Het inbrengen van mergpennen zonder de fractuur vrij te leggen, "het gesloten pennen", vond steeds meer opgang. Böhler (1945, 1949) werd, ondanks zijn voorliefde voor de conservatieve fractuurbehandeling, een groot aanhanger van de gesloten intramedullaire osteosynthese. Het was Küntscher (1967), die in zijn boek uitvoerig de techniek van het inbrengen van een mergpen beschreef. Een groot indicatiegebied voor het gebruik van zijn pen werd aangegeven. Slechts kinderfracturen en de aanwezigheid van geïnfecteerde wonden in de nabijheid van fracturen, waren een contra-indicatie voor het gebruik van zijn techniek bij verse fracturen.

Küntscher paste mergpennen toe bij verse fracturen van femurschacht, trochantermassief, tibia, humerus, radius en ulna. De pseudarthrose van een pijpbeen was volgens Küntscher de beste indicatie voor het gebruik van een mergpen. Ook geïnfecteerde fracturen met vertraagde consolidatie, werden door hem met een mergpen behandeld. Hij paste zijn pen toe bij osteotomieën, arthrodese en de behandeling van pathologische fracturen. Al de door hem ontwikkelde technieken stoelden op de overtuiging, dat het operatief vrijleggen van een fractuur met de daaruit voortvloeiende devascularisatie van het bot, vermeden diende te worden. Küntscher was daarom tegen open repositie bij de intramedullaire osteosynthese.

Bij de beschouwing van Küntscher's werk moet bedacht worden, dat zijn methode ontwikkeld werd onder moeilijke oorlogsomstandigheden, met tekort aan verpleegkundigen, met de noodzaak tot snel vervoerbaar maken van oorlogsgewonden en met de onzekerheid over het feit hoe lang de patiënt in het ziekenhuis nabehandeld kon worden. Naarmate de Küntscher-methode frequenter werd toegepast, werden in toenemende mate complicaties gemeld. Het werd duidelijk, dat de gevaren verbonden aan het gebruik van de Küntscher-pen niet onderschat moesten worden (Smith 1950).

Een belangrijk probleem bij de toepassing van de oorspronkelijke Küntscher-pen bleek de geringe weerstand van deze stabilisatiemethode tegen krachten die een rotatie ten gevolge hadden. Deze rotatie-instabiliteit was de reden, dat in de zestiger jaren pennen ontwikkeld werden, die rotatie niet toestonden. Men probeerde de pen meer houvast in de mergholte te geven door in afwijking van de klaverbladvormige doorsnede van de Küntscher-pen, een pen met stervormige of polygonale doorsnede te gebruiken. Zo ontstonden de Sampson-, Schneider- en de Hansen-Streetpen (Allen 1978, Heiple 1979, McMaster 1980). Ook het opboren van de mergholte waardoor de pen over een langer traject kon inklemmen betekende een verbetering, maar geen definitieve oplossing van het rotatieprobleem.

Een tweede nadeel van de Küntscher-pen was, dat het indicatiegebied beperkt bleef tot fracturen van het middelste eenderde deel van de femurschacht. Proximale en distale fracturen konden niet met de Küntscher-methode behandeld worden. Bovendien waren comminutieve fracturen en spiraalfracturen ongeschikt voor de Küntscher-methode.

In 1968 ontwikkelde Küntscher de "Detensionsnagel", waarbij het proximale en distale deel van de fractuur met dwarsschroeven aan de pen werden bevestigd. De operatietechniek was echter ingewikkeld. Het oorspronkelijk idee van Küntscher werd in 1970 verbeterd door Klemm en Schellmann en verder vervolmaakt door Grosse en Kempf in Strasbourg met de "Verriegelingsnagel" (Klemm 1972). De röntgenbelasting bij het inbrengen van een dwarschroef door het gat van deze intramedullaire gelegen grendelpen, werd door toepassing van een richtapparaat tot aanvaardbare proporties teruggebracht (Grosse 1978).

De "Arbeitsgemeinschaft für Osteosynthesefragen", bestaande uit ingenieurs, biologen en artsen (de A.O.-groep), ontwikkelde in Zwitserland, aan het einde van de zestiger jaren een systeem van platen en Schroeven ter behandeling van fracturen. Door de fractuurelementen door middel van trekschroeven of het spannen van de plaat te comprimeren, ontstond een volstrekte onbeweeglijkheid in de fractuurspleet. Een drukbelasting van  $2943 \text{ N/cm}^2$  werd door het bot verdragen zonder dat er necrosevorming optrad. Dit is 45 maal de druk waarmee de band van een middenklas auto op het wegdek drukt. Met deze door interfragmentaire druk verkregen onbeweeglijkheid, werd primaire botgenezing nagestreefd (Perren 1969, Schenk 1977).

Het aanbrengen van een compressieplaat betekende een aanslag op de periostale vaatvoorziening van het bot.

In 1966 ontwierp Kaessmann in Göttingen, bewust van het heilzame effect van interfragmentaire compressie en de nadelen van vrijleggen van de fractuur, een intramedullaire compressiepen. Met deze pen behield hij het voordeel van gesloten intramedullaire osteosynthese, terwijl door het aanbrengen van interfragmentaire druk een toename in stabiliteit werd bereikt. De rotatiestabiliteit bij dwarse fracturen werd met deze methode verbeterd.

Het indicatiegebied kon met deze intramedullaire pen vergroot worden. De Kaessmann-pen was dunner dan de Küntscher-pen, zodat uitvoerig opboren van de mergholte achterwege kon blijven (Kaessmann 1970).

De Kaessmannpen kon niet toegepast worden bij comminutieve- en spiraalfracturen. Axiale druk bij deze fractuurvormen resulteerde in verkorting, waarbij geen stabiele fixatie werd bereikt. Lemmens (1970, 1975) vergrootte het toepassingsgebied door bij spiraal- en comminutieve fracturen, de Kaessmannpen in combinatie met cerclagedraden te gebruiken. Een blijvend probleem bij het gebruik van de Kaessmannpen was de technisch niet eenvoudige operatie en de röntgenbelasting voor patiënt en operateur.

De voorstanders van de intramedullaire osteosynthese hebben het oorspronkelijk idee van de compressiepen verder ontwikkeld. Derweduwen (1979) ontwierp een compressiemergpen die de meeste nadelige eigenschappen van de Kaessmannpen lijkt te missen en thans klinisch getest wordt.

Het ideaal voor de toekomst lijkt een mergpen, die niet verwijderd hoeft te worden, bestaande uit in vivo oplosbaar materiaal waarmee zowel compressie als rotatiestabiliteit gedurende fractuurgenezing bereikt kan worden (Klopper 1981).

### 3. Anatomie

#### 3.1. FEMURSCHACHT

Het femur vertoont als langste pijpbeen van het menselijk lichaam een antecurvatie. De ventrale convexe buiging waarborgt een zekere elasticiteit bij het lopen en springen. De linea aspera met zijn labium mediale en laterale, aan de achterzijde van de femurschacht, dient voor de insertie van bovenbeensmusculatuur. De linea aspera heeft door zijn driehoekige vorm een "pijlerwerking" waardoor extra stevigheid ontstaat. Het labium mediale is een botkam die vanaf de trochanter minor aan de achterzijde, naar distaal verloopt naar de mediale epicondyl van het femur. Het labium laterale is een botkam die vanaf de achterzijde van de trochanter major aan de achterzijde naar distaal loopt, naar de laterale epicondyl van het femur (Kummer 1959).

De vorm van de mergholte is van belang bij de intramedullaire osteosynthese. Deze is op doorsnede vrijwel rond in het proximale deel van het femur (Böhler 1945) en meer driehoekig van vorm distaal. In het sagittale vlak is de mergholte zandloepervormig (Huiskes 1980).

Bij jonge atletische personen wordt een nauwe mergholte gevonden met een gemiddelde diameter van 6 tot 7 mm. Bij oudere mensen neemt de dikte van de corticalis af en is de mergholte groter in diameter (Watson-Jones 1950). Bij het stijgen van de leeftijd neemt de ventrale convexe buiging toe. De röntgenologische dichtheid van het bot neemt af.

De gebieden met de grootste dichtheid van de botstructuur zijn gelegen langs een rechte lijn die proximaal door de ventrale, in het middenge-deelte door de mediale en distaal door de dorsale cortex van het femur loopt. Via deze lijn wordt het femur bij het rechtopstaan belast. Met het stijgen van de leeftijd treedt de ontkalking vooral buiten deze zone op, waardoor zoveel mogelijk van de mechanische belastbaarheid van het bot blijft gehandhaafd (Atkinson 1967).

#### 3.2. MUSCULATUUR

De spieren van het bovenbeen zijn gelegen in een bindweefsel continuüm en tonen aan hun periferie een koker van stevig bindweefsel, de fascia lata. De tractus iliotibialis is een lateraal gelegen verstevigd deel van de fascia lata, dat samen met de musculus tensor fascia lata en een deel van de musculus vastus lateralis zorg draagt voor de verstaging van het femur aan de laterale zijde (Pauwels 1951).

Drie septa van bindweefsel verdelen het bovenbeen in drie compartimenten:

1. het extensoren compartiment, dat de musculus vastus lateralis, de musculus vastus medialis, de musculus vastus intermedius en de musculus rectus femoris, tezamen quadriceps femoris genoemd, bevat, met daarnaast de musculus sartorius, die werkt als flexor van heup en knie en tevens abductie en exorotatie van het been bewerkstelligt. De musculus articularis genus werkt als extensor van de knie. De extensoren worden geïnnerveerd door de nervus femoralis (L2, 3, 4).
2. het flexoren compartiment, dat de musculus semitendinosus, de musculus semimembranosus en de musculus biceps femoris bevat. De flexoren worden geïnnerveerd door de nervus tibialis (L4, 5; S1, 2, 3), behoudens het caput breve van de musculus biceps femoris, dat geïnnerveerd wordt door de nervus peroneus communis (L5, S1, 2).
3. het adductoren compartiment, dat de musculus pectineus, de musculus obturator externus, de musculus adductor brevis, de musculus adductor longus, de musculus adductor magnus en de musculus gracilis bevat. De

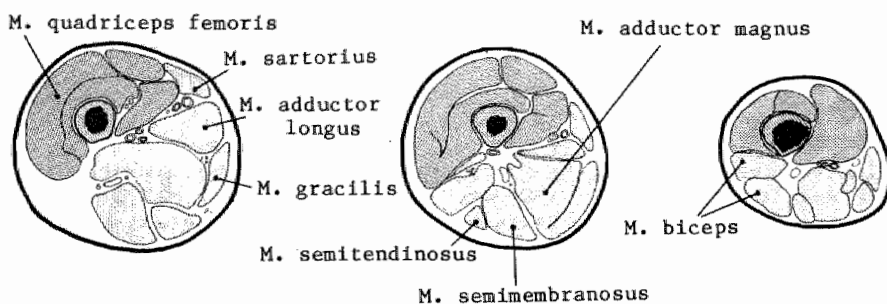


spieren worden geïnnerveerd door de nervus obturatorius (L3, 4). De musculus pectineus wordt geïnnerveerd door de nervus femoralis (L2, 3), terwijl de nervus ischiadicus (L4, 5; S1) een deel van de musculus adductor magnus innerveert.

Aan het mediale deel van de linea aspera hechten de musculus pectineus, de musculus vastus medialis, de musculus adductor brevis, de musculus adductor magnus en de musculus adductor longus aan.

Aan het labium laterale hechten de musculus gluteus maximus, de musculus biceps femoris, de musculus vastus lateralis en de musculus vastus intermedius aan. De musculus vastus intermedius en even boven de knie de musculus articularis genus hechten aan de voorzijde van de femurschacht aan. Aan de achterzijde hecht aan het planum popliteum een deel van de musculus gastrocnemius aan (figuur 1).

Figuur 1. Anatomie van het bovenbeen.



### 3.3. VASCULARISATIE

De bloedvoorziening van het femur geschiedt voornamelijk vanuit de arteria profunda femoris. Een van de eerste zijtakken van deze arterie is de arteria circumflexa femoris lateralis, die onder andere de bloedvoorziening van de extensoren verzorgt.

De arteria circumflexa femoris medialis voorziet de adductoren van bloed. Meer naar distaal geeft de arteria profunda femoris een drietal perforerende takken af, die door de aanhechting van de musculus adductor magnus heen de flexoren van bloed voorzien. Twee van deze perforerende takken voorzien de bloedvaten, die via een aantal foramina nutriënta, gelegen nabij de linea aspera, de mergholte van bloed voorzien.

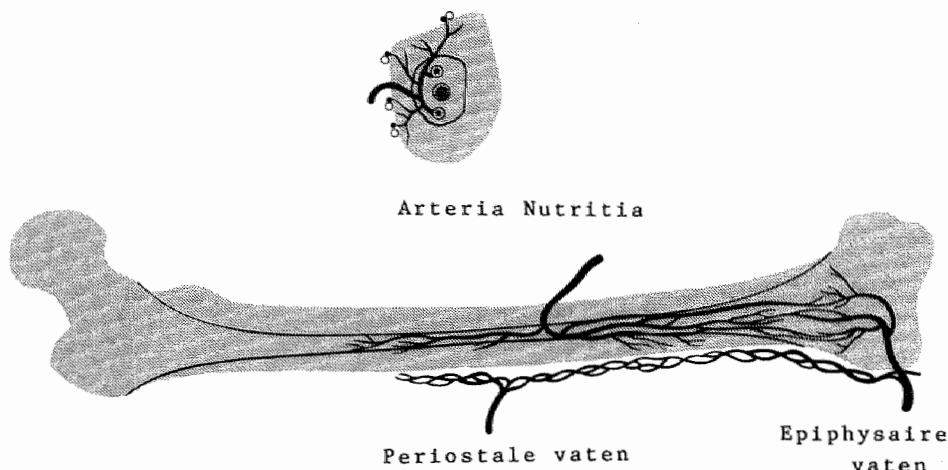
Aan de achterzijde van het bovenbeen bevinden zich op verschillende niveaus anastomosen tussen de hierboven genoemde arteriën. Van proximaal naar distaal bestaan er anastomosen tussen:

1. de arteria circumflexa medialis femoris, de arteria glutea inferior en de arteria obturatoria uit de arteria iliaca interna,
2. de beide arteriae circumflexae en de eerste perforerende arterie,
3. de verschillende perforerende arteriën,
4. de vierde perforerende arterie en opstijgende spiertakken vanuit de arteria poplitea.

De arteria femoralis superficialis geeft in haar verloop door het bovenbeen, vlak voor de intrede in het kanaal van Hunter, de arteria descendens genicularis af. Deze mediaal gelegen, afdalende tak anastomoseert met de afdalende laterale tak van de arteria circumflexa femoris via takken aan de voorzijde van het femur. Ook hebben deze beide arteriën via de mediale en laterale arteria genicularis superior en inferior anastomosen met de

arteria poplitea. Vanuit dit netwerk worden de distale delen van musculus vastus lateralis, musculus vastus medialis en adductor magnus van bloed voorzien (figuur 2).

Figuur 2. Vascularisatie van het femur.



De bloedvoorziening van het femur is volledig vergelijkbaar met het vascularisatiepatroon van andere lange pijpbeenderen.

Er bestaan drie hoofdsystemen die zorgdragen voor de bloedvoorziening van de cortex: 1. de arteria nutritia, 2. de periostale vaten en 3. de epifysaire bloedvaten (Trueta 1964, Rhinelanders 1968, Holden 1972, Von Hildebrandt 1979).

### 3.3.1. De arteria nutritia

Halverwege het femur treedt de arteria nutritia als tak van de arteria profunda femoris via het foramen nutriënte de schacht van het femur binnen aan de achterzijde nabij het labium mediale van de linea aspera. Soms zijn er meerdere foramina, verder distaal gelegen in de linea aspera.

Het foramen nutriënte geeft toegang tot de mergholte via een van distaal naar proximale schuin verlopend kanaal van enige centimeters lengte. In de mergholte vertakt de arteria nutritia zich in een of meerdere rami ascendentes en descendentes. Deze dragen zorg voor de vascularisatie van het beenmerg. Kleine takken die straalsgewijs van binnen naar buiten de corticalis doorboren, verzorgen de vascularisatie van het binnenste tweederde gedeelte van de corticalis. Deze arteriën hebben een uitgebreid netwerk van anastomosen met de periostale vaten. Wordt bij volwassen dieren, de arteria nutritia onderbroken, dan kan er histologisch, micro-angiografisch en röntgenologisch geen necrose van de cortex worden aangetoond.

### 3.3.2. De periostale vaten

Het periost bestaat uit twee lagen, een buitenste vezellaag en een binnenste cellaag.

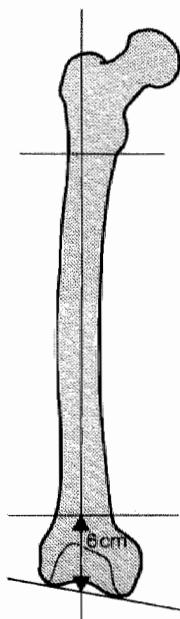
Buiten tegen de vezellaag ligt een dicht netwerk van venen en arteriën, die worden gevoed vanuit de omringende weke delen. In de vezellaag bestaat een uitgebreid raster van arteriën en venen met een longitudinale rangschikking.

De cel- of osteogenetische laag bevat capillairen die naar de cortex lopen. Er bestaat een nauwe samenhang tussen de bloedvoorziening van het periost en de daar tegenaan gelegen spieren. De bloedvaten naar het periost lopen loodrecht op de lengte-as van het bot.

### 3.3.3. De epifysaire-metafysaire vaatvoorziening

Vanuit de periferie dringen een groot aantal vaten de metafyse van het bot binnen. Een deel van de vaten loopt aan de buitenzijde en maakt verbinding met het periostale vaatnet. Een ander deel anastomoseert met de medullaire vaten. Bij onderbinden van de arteria nutritia treden nauwelijks waarneembare veranderingen aan de cortex op, dankzij de verbindingen met het epifysaire-metafysaire vaatnet. Wordt de arteria nutritia samen met de metafysaire vaten onderbroken, dan ontstaat er necrose van het binnenste tweederde deel van de cortex. Deze necrose is bij het proefdier veel uitgebreider, indien de epifysair lijnen niet gesloten zijn. In de normale cortex bestaan veel anastomosen tussen medullaire en periostale vaten. In deze anastomosen overheerst een van binnen naar buiten gerichte bloedstroom (Brookes 1961).

Figuur 3. Femurschacht.



Bij de beschadiging van de circulatie door een fractuur, draait de normale centrifugale stroomrichting van het bloed in de cortex om en nemen de periostale vaten de voeding over (Pfister 1979, Stürmer 1980).

De schacht van het femur is wat zijn bloedvoorziening betreft dus afhankelijk van de drie voornoemde vaatsystemen, die onderling weer duidelijk anastomosen vertonen. De veneuze afvloed geschiedt via venen die met de

arteriën meelopen. Centraal in de mergholte ligt een grote centrale veneuze sinus.

#### 3.4. DEFINITIE VAN DE FEMURSCHACHT

In navolging van verschillende auteurs (Carr 1958, Dencker 1963, Kootstra 1973) is het begrip femurschacht zo nauwkeurig mogelijk gedefinieerd om onderlinge vergelijking van diverse series femurfracturen mogelijk te maken. Voor de begrenzing van de femurschacht worden röntgenologische criteria aangehouden. Hiervoor kan gebruik worden gemaakt van een voor/-achterwaartse röntgenopname van het femur.

In deze studie wordt als proximale begrenzing van de femurschacht de lijn genomen die langs de onderrand van de trochanter minor loopt en loodrecht staat op de lijn getrokken van de top van de trochanter major naar het meest proximaal gelegen deel van de fossa intercondylica. Als distale begrenzing van de femurschacht wordt de lijn genomen die op 6 cm afstand van het meest distale gewrichtsvlak der femurcondylen loopt en loodrecht staat op de voornoemde lengte-as van het bot (figuur 3).



## 4. Botgenezing

### 4.1. BOTAANMAAK

Over de wijze waarop nieuw bot ontstaat, bestaat geen uniforme opvatting. Twee theorieën kan men onderscheiden:

1. de metaplasie-theorie waarin botaanmaak wordt verklaard door inductie,
2. de osteoblastische theorie die uitgaat van periostale callusvorming.

#### 4.1.1. Botaanmaak door metaplasie

Aanhangers van deze theorie menen, dat mesenchymale cellen onder invloed van een prikkel differentiëren naar botvormende cellen. Over de aard van de prikkel nodig tot botvorming bestaan verschillende opvattingen. Enerzijds bestaat de mening, dat bot gevormd wordt onder invloed van een chemische of humorale prikkel. Daar tegenover staat de opvatting, dat dit proces geschiedt door mechanische prikkels.

Küntscher (1957), als aanhanger van de theorie, dat chemische prikkels botvorming induceren, onderscheidt in zijn studie over callusvorming aan de hand van dierproeven en observaties bij patiënten twee fasen:

1. het ontstaan van een mesenchymale weefselproliferatie ten gevolge van ontsteking in het gebied van de fractuur,
2. differentiatie van het mesenchymale weefsel in bot.

Küntscher ageert fel tegen de opvatting, dat mechanische krachten de botvorming induceren. Volgens hem verstoren mechanische krachten juist de botvorming. Dat botaanmaak inderdaad zonder mechanische prikkel kan plaatsvinden is te zien bij ectopische botaanmaak in weefsels die niet bij het skelet horen (Huggins 1931, Heinen 1949).

Kember (1960) toonde met een  $H_3$ -thymidine labeling techniek aan, dat mesenchymale cellen een ontwikkeling naar osteoblasten kunnen doormaken. Deze mesenchymale cellen stammen af van het reticulo-endotheliale systeem (Oberdalhoff 1947, Trueta 1962, Urist 1965, Friedenstone 1968, Pritchard 1972).

In microscopische en electronenmicroscopische preparaten laat Sarmiento (1981) zien, dat osteoblasten en osteoclasten samen met ingroeivende capillairen naar de fractuur toe migreren. Botaanmaak begint in de best gevasculariseerde gebieden van de fractuur, dus meestal in de periferie van de callus.

Urist en Strates (1970, 1974) menen, dat botaanmaak wordt geïnduceerd door eiwitten uit de botmatrix.

Als aanhanger van een mechanische prikkel tot botaanmaak publiceert Roux (1895, 1912) de theorie, dat trekkrachten collageenvezels doen ontstaan, schuifbewegingen kraakbeen en hydrostatische druk bot.

Ook Krompecher (1956, 1958) gelooft in het mechanische model hoewel hij stelt, dat kraakbeen onder invloed van hydrostatische druk ontstaat.

Krompecher maakt onderscheid tussen desmogene en chondrale ossificatie naast primaire angiogene botvorming. Dit laatste geschiedt in een mechanisch volstrekt neutraal milieu, zoals in schedelbeenderen, of in een mechanisch stabiele fractuur.

Bassett (1962) bestudeert botvorming in vitro aan de hand van weefselculturen van embryonale osteoblasten. Hij toont aan dat indien een compacte osteoblastencultuur in een milieu met 35%  $O_2$  wordt gekweekt, er uit de cellen botweefsel ontstaat, terwijl onder dezelfde omstandigheden bij 5%  $O_2$  kraakbeen wordt gevormd. Wordt de cultuur niet in gecontraheerde compacte toestand, maar onder strekbelasting gekweekt dan ontstaan in een milieu met 35%  $O_2$  fibroblasten en collageen vezels. Deze experimenten

tonen aan, dat mechanische invloeden en veranderingen in het voedingsmedium bepalend zijn voor de manier waarop een cultuur van osteoblasten differentieert naar bindweefsel of bot.

#### 4.1.2. Botaanmaak door osteoblasten uit het periost

Het signaliseren van botaanmaak in het periost nabij een fractuur is aanleiding geweest tot het ontstaan van deze theorie.

Acht uur na een fractuur is mitotische activiteit waarneembaar in de cel-laag, of osteogenetische laag van het periost. In deze door proliferatie verdikte cellaag worden veel osteoblasten en capillairen aangetroffen (Tonna 1962).

Sevitt (1981) is er van overtuigd, dat de snelheid waarmee osteoblasten in het verdikte periost ontstaan, wijst op het bestaan van een ander mechanisme. Voor osteogenese door inductie is namelijk een langere periode noodzakelijk.

Geen van beide theorieën kan een complete verklaring geven voor de verschillende verschijnselen waargenomen bij botaanmaak. Zij vullen elkaar wel goed aan en kunnen dan ook in onderlinge samenhang gebruikt worden (Van den Wildenberg 1982).

#### 4.2. BOTGENEZING EN VASCULARISATIE

Zoals weergegeven in hoofdstuk 3 (figuur 2), worden lange pijpbeenderen via drie wegen van bloed voorzien: het medullaire systeem, de periostale vaten en de epifysaire-metafysaire vaten.

##### 4.2.1. Botgenezing bij intramedullaire osteosynthese

Göthman (1960, 1961) toont met stereomicro-angiografische technieken aan, dat tien dagen na het inbrengen van een mergpen in een konijntibia vanuit het periost en de niet beschadigde delen van het intramedullaire vaatsysteem, revascularisatie van de cortex optreedt, die rond de vierde week de maximale omvang bereikt.

Bij Mangabey-ape toont hij aan, dat na het inbrengen van een mergpen, in de weke delen rond de fractuur een sterke toename van het aantal bloedvaten optreedt, en dat vanuit deze bloedvaten tot op grote afstand van de fractuur het periost en het gebied van de fractuur wordt gerevasculariseerd.

Trueta (1955) beschrijft, dat na het inbrengen van een pen in de mergholte van de radius van een konijn, necrose van het binnenste tweederde van de cortex optreedt. Danckwardt-Lillieström (1970) vindt, dat door het opboren van de mergholte bij konijnen,  $\pm 20\%$  van de cortex gedevasculariseerd wordt. Binnen drie à vier weken treedt een duidelijke revascularisatie op. Indien zodanig wordt opgeboord, dat de door het opboren veroorzaakte drukverhoging in de mergholte verminderd wordt, is de necrose van de cortex beduidend minder.

Uit het voorafgaande blijkt, dat opboren een niet te verwaarlozen trauma voor de corticale circulatie betekent, door ernstige beschadiging van de medullaire vaten. Na één week treedt revascularisatie op, die na ongeveer vier weken voltooid is. Meer recent Duits onderzoek toont aan, dat de cortex zowel van uit de mergholte als vanuit de omringende weke delen gerevasculariseerd kan worden, aangezien de niet beschadigde intramedullaire vaten zeer snel een bijdrage aan de revascularisatie leveren (Schweiberer 1970, Rhineland 1973, Eitel 1980, Kessler 1983).

Het herstel van het binnenste deel van de cortex na intramedullaire osteosynthese geschiedt niet alleen door ingroei van bloedvaten vanuit de mergholte of vanuit de periferie. Veeleer is er in het centrale deel van de cortex sprake van een afbraak en wederopbouw van botweefsel. Een zelfde

verschijnsel wordt waargenomen onder osteosynthese platen. Het lijkt niet waarschijnlijk, dat deze opbouw van bot optreedt door een verandering in de mechanische belasting van het bot ten gevolge van de aanwezigheid van de intramedullaire krachtendrager (Pfister 1983).

#### 4.2.2. Botgenezing bij cerclage

Cerclagedraden worden reeds lang toegepast als enige of in combinatie met andere osteosynthese technieken. Arnesen (1951) meldt in een serie van 34 patiënten één spontane fractuur en één geval van botresorptie rond de draden. Olsson (1949) beschrijft een serie van 44 patiënten, waarbij in negen gevallen necrose rond de draden wordt gezien. In drie gevallen heeft dit aanleiding tot een spontane fractuur gegeven. Huwiler (1956) en Leemann (1957) zijn ervan overtuigd, dat de problemen bij het gebruik van cerclagedraden niet veroorzaakt worden door de draden zelf, maar te wijten zijn aan de geringe stabiliteit die bereikt wordt indien de osteosynthese uitsluitend uit cerclage bestaat. Charnley (1974) wijst het gebruik van cerclage af. Evenals Danckwardt-Lillieström (1973) beschrijft ook Winquist (1980) goede resultaten van de combinatie cerclage en intramedullaire osteosynthese. Hij fixeert grote losse fractuurfragmenten met behulp van cerclagedraden. Aangezien het verloop van bloedvaten loodrecht op de lengte-as van het bot kenmerkend is voor periostale callus, zal een extra-periostaal aangelegde cerclagedraad weinig nadelige invloed hebben op het vascularisatiepatroon (Rhineland 1968).

In een dierexperiment waarbij de doorbloeding van het bot gemeten is met een isotopenscan, kan door Stöhrer (1972) geen nadelige invloed van het aanbrengen van cerclagedraden op de vascularisatie van het bot worden aangetoond.

#### 4.3. BOTGENEZING EN MECHANISCHE STABILITEIT

De literatuur worden aangaande de stabiliteit van de fractuurelementen ten opzichte van elkaar zeer verschillende opvattingen gehuldigd. Enerzijds wordt door auteurs absolute mechanische stabiliteit van de fractuurelementen onontbeerlijk geacht, anderzijds wordt zelfs zonder interne fixatie van fractuurelementen vroege mobilisatie en partiële belasting met behulp van een koker om het bovenbeen en beugelapparatuur aangeraden.

Absolute stabiliteit wordt gepropageerd door Küntscher (1957), Hutzschenreuter (1969), Matter (1975), en Müller (1977). Zij doelen op volstrekte onbeweegelijkheid van de fractuurfragmenten ten opzichte van elkaar, verzekerd door interfragmentaire compressie. Met grote stabiliteit wordt primaire botgenezing door uitgroei van osteonen die de fractuur overbruggen, nagestreefd (Allgöwer 1963).

Röntgenologisch zichtbare periostale callus is een teken van instabiliteit en dus van een onvolkomen uitgevoerde osteosynthese (Wieser 1963).

De stabiliteit die met een bepaalde osteosynthese bereikt wordt, kan aan de hand van proefmodellen onderzocht worden. Het vergelijken van de resultaten is niet mogelijk wegens verschillen in proefopstelling bij verschillende typen osteosynthesen.

Diehl (1976) onderzoekt de buigbelasting van het femur onder verschillende omstandigheden. Bij partiële belasting lopen, waarbij de kracht waarmee belast wordt 98 N groot is, bedraagt de buigbelasting 200 tot 1200 Ncm.

Osteosynthese van het femur met een compressieplaat, minimaal drie trek-schroeven of een fixateur externe met uitwendig frame gelegen in één vlak aan beide zijden van het bot, garandeert voldoende stabiliteit van de fractuurelementen om een patiënt partiële belasting te mobiliseren. Een femur van een patiënt in narcose ondergaat bij onbeschermd optillen van het been door de afwezigheid van spierwerking een grotere buigbelasting (2500 tot



3600 Ncm. Indien onder deze omstandigheden voldoende stabiliteit moet worden verkregen, kan deze slechts door een compressieplaat of, in het geval van een spiraalfractuur, door drie trekschroeven worden bereikt. Cerclagedraden, mergpen en fixateur externe laten altijd bewegingen in de fractuur toe. Een Küntscherpen van voldoende afmeting biedt grote weerstand aan buigbelasting, maar houdt altijd het nadeel van beweging in de fractuurspleet.

Osteosynthese met een Küntscherpen garandeert weinig rotatiestabiliteit. Lindahl (1962, 1964) en Van Straaten (1981) hebben de kracht berekend, die nodig is bij dwarse en schuine fracturen om 1° rotatie te verkrijgen bij verschillende osteosynthese vormen. De gegevens van deze onderzoeken zijn weergegeven in tabel 1.

Tabel 1.

Kracht nodig om 1° rotatie bij dwarse en schuine fracturen in de isthmus op te wekken (Lindahl 1962, 1964, Maier 1981).

rotatie bij dwarse fracturen in de isthmus		
intact femur		1294 Ncm
Kaessmannpen	1177 N compressie	392 Ncm
Küntscherpen		58 Ncm
plaat		372 Ncm
rotatie bij schuine (45°) fracturen		
Intact femur		1294 Ncm
Kaessmann/cerclage	981 N compressie	647 Ncm
Küntscherpen		59 Ncm
3x cerclage		32 Ncm
Hoffmannfixateur, unilateraal		75 Ncm
3 trekschroeven		261 Ncm

Uit tabel 1 blijkt, dat een Küntscherpen in vergelijking met een plaat-osteosynthese en een Kaessmannpen, rotatiekrachten minder goed controleert, zowel bij dwarse als bij korte schuine fracturen.

Kempf (1978) bestudeert de verandering van rotatiestabiliteit bij gebruik van een Küntscherpen, indien een fractuur door middel van pennen met verschillende diameter wordt gefixeerd. Hij berekent het torsiemoment, dat nodig is om een met een Küntscherpen gestabiliseerde femurfractuur plastisch te vervormen. Deze gegevens zijn weergegeven in tabel 2.

In tegenstelling tot Küntscher denkt Kempf, dat de rotatiestabiliteit bij toepassing van de Küntschermethode niet verkregen wordt door de circulaire elastische inklemming van de pen in de mergholte, maar door de wrijving tussen pen en bot, die ontstaat wanneer de rechte pen in het gebogen kanaal van de mergholte wordt gedreven. Bij opboren wordt het mergkanaal steeds rechter zodat de Küntscherpen steeds minder zal inklemmen.

Kempf maakt aannemelijk, dat verder opboren bij gebruik van toenemende pendikte geen verbetering en zelfs een totaal verlies van rotatiestabiliteit betekent (tabel 2). Ook de constructie van de originele Küntscherpen maakt deze, wegens de doorlopende sleuf aan de dorsale zijde van de pen, weinig bestand tegen rotatiekrachten. Zonder sleuf zou de pen 56x meer weerstand tegen rotatie bieden (Kempf 1978).

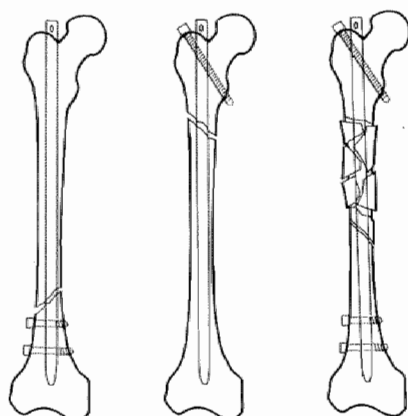
Tabel 2.

Torsiemoment Küntscherpen (Kempf 1978).

diameter pen	torsiemoment plastische vervorming
11 mm	412 Ncm
12 mm	647 Ncm
13 mm	412 Ncm
14 mm	0 Ncm
15 mm	0 Ncm

Bij de A.O.-pen en de grendelpen ontbreekt daarom de sleuf in het proximale deel van de pen. Een belangrijke toename van rotatiestabiliteit wordt verkregen door het plaatsen van dwarsschroeven door pen en bot (figuur 4).

Figuur 4. Grendelpen.



In tabel 3 zijn de torsiemomenten weergegeven die nodig zijn om een osteosynthese van het femur met een grendelpen plastisch te vervormen.

Tabel 3.

Torsiemoment bij het gebruik van een grendelpen (Kempf 1978).

13 mm pen	torsiemoment plastische vervorming
zonder vergrendeling	412 Ncm
partiële distale vergrendeling	765 Ncm
vergrendeling proximaal en distaal	1530 Ncm

Uit dit overzicht van een aantal onderzoeken blijkt, dat zuiver mechanisch gezien, de Küntscherpen weinig rotatiestabiliteit biedt. De Kaessmannpen heeft, ten opzichte van de Küntscherpen door het aanbrengen van compressie bij dwarse fracturen of compressie en cerclage bij schuine fracturen, zesmaal meer rotatiestabiliteit. Proximale en/of distale vergrendeling doet de rotatiestabiliteit sterk toenemen.

Jørgensen (1977) verricht bij 40 patiënten metingen om de vervormbaarheid van de fractuur in de verschillende stadia van de fractuurgenezing na te gaan. Hij komt tot de conclusie, dat er van voldoende stabiliteit bij fixatie van fracturen gesproken kan worden, indien bij buigbelasting van 588 Ncm niet meer dan 1° as-afwijking optreedt. Unthoff (1983) geeft aan de hand van een onderzoek naar de fractuurgenezing bij honden aan, dat een minder rigide vorm van interne fixatie en een vroegtijdig verwijderen van de plaat, de fractuurgenezing bevordert en de stevigheid van het bot ten goede komt.

Onder invloed van de juridische consequenties verbonden aan de complicaties van operatieve ingrepen, is in de laatste jaren in de V.S. een tendens waarneembaar, die de nadruk legt op conservatieve behandeling. Het vroegtijdig bewegen en herstel van functie staat duidelijk op de voorgrond bij deze niet operatieve behandeling van fracturen.

Sarmiento (1981) beschrijft de resultaten van een vroeg functionele behandeling bij 733 tibia-, 38 tibiaplateau-, 273 femur-, 156 pols-, 250 ulna-, 45 humerus- en 85 radiusfracturen. Hij is van mening, dat de massale periostale callusvorming die geïnduceerd wordt door beweging tussen de fractuurfragmenten, mechanisch superieur is aan de callusvorming bij absoluut stabiel gefixeerde fracturen.

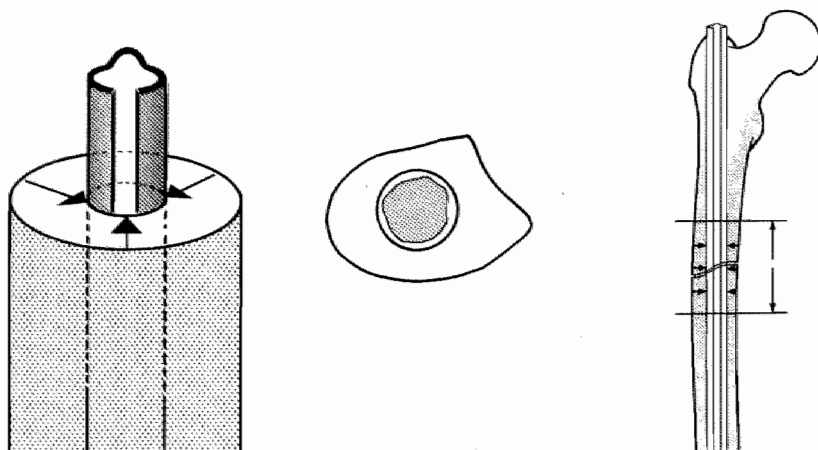
Het gebruik van Enderpennen, van een fixateur externe, van koolstofvezel-platen en van de Küntscherpen bij de operatieve fractuurbehandeling heeft eveneens, ondanks de elastische niet volstrekt mechanische stabiele osteosynthese uitstekende resultaten opgeleverd (Pankovich 1981, Wang 1981, Møller 1983, Unthoff 1983).

Het belang van mechanische stabiliteit bij fractuurbehandeling is dus onderwerp van veel discussie.

#### 4.3.1. Küntscherpen (figuur 5)

Bij osteosynthese volgens het Küntscherprincipe wordt stabiliteit door de elastische inklemming van een Küntscherpen in de mergholte van het femur bereikt (Küntscher 1967). De pen is krachtendrager en moet daarom een diameter hebben van 13 à 14 mm. Door de grote wrijving tussen pen en bot, zowel proximaal als distaal van de fractuur geeft de Küntscherpen stabiliteit.

Figuur 5. Küntscherpen



De wrijving tussen bot en pen ontstaat op twee manieren:

1. de circulaire inklemming van de elastische pen in de opgeboorde mergholte. Deze inklemming is door een juiste keuze van boor en pendiameter voorspelbaar.
2. het contact, dat tussen bot en pen ontstaat, wanneer een recht lichaam in een gebogen kanaal gebracht wordt. De hierdoor verkregen fixatie kan vóór de osteosynthese moeilijk ingeschat worden.

Kempf (1978) hecht aan deze laatste vorm van inklemming van de pen in de mergholte meer waarde dan aan de circulaire inklemming die door Küntscher (1967) als zeer belangrijk wordt beschouwd.

De indicatie voor het gebruik van de Küntscherpen zal worden besproken in hoofdstuk 5.1.

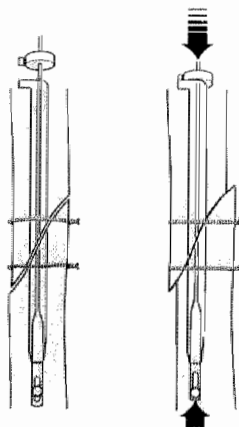
#### 4.3.2. Kaessmannpen (figuur 6)

De stabiliteit bij het gebruik van de Kaessmannpen ontstaat door interfragmentaire compressie (Kaessmann 1970). De Kaessmannpen wordt over een voerdraad met een oog aan het eind (de spandoorn) in de mergholte gebracht. Met een van lateraal naar mediaal lopende schroef door bot en oog van de spandoorn, wordt het distale fractuurfragment aan de spandoorn bevestigd. Bovenop de pen wordt, om de spandoorn heen, een anker aangebracht. Vervolgens wordt de spandoorn samen met het daaraan verbonden distale fragment, met behulp van een speciaal instrument, naar proximaal getrokken, waardoor compressie tussen de fractuurfragmenten ontstaat. Het anker wordt met een dwarsschroef vastgezet en de spandoorn afgeknipt. Op deze manier wordt een stabiele vereniging bereikt tussen bot en osteosynthese materiaal. Het bot blijft, in tegenstelling tot een osteosynthese met behulp van een Küntscherpen, krachtdrager. De diameter van de Kaessmannpen kan hierdoor geringer zijn, zodat met een diameter van 10 mm kan worden volstaan. De indicatie voor het gebruik van de Kaessmannpen wordt besproken in hoofdstuk 5.1.

Figuur 6. Kaessmannpen.



Figuur 7. Kaessmann/cerclage.



#### 4.3.3. Kaessmannpen in combinatie met cerclage (figuur 7)

Ook bij deze methode wordt stabiliteit bereikt door interfragmentaire compressie. Compressie in de lengte-as van het bot veroorzaakt bij spiraal-

en comminutieve fracturen verkorting, maar geen stabiliteit. Lemmens (1970, 1975) combineert de Kaessmannpen daarom met cerclagedraden. Bij spiraal- of comminutieve fracturen wordt de fractuur met minimale beschadiging van het periost gereponeerd en gefixeerd met cerclagedraden. Na aanbrengen van cerclagedraden ontstaat door axiaal gerichte compressie een expansiedrang van de fractuurfragmenten. Deze expansiedrang wordt door de cerclagedraden opgevangen, zodat een zeer stabiele constructie ontstaat. Ook hier is het bot de krachtendrager. De indicatie voor het gebruik van Kaessmann/cerclage wordt besproken in hoofdstuk 5.1.

## 5. Intramedullaire osteosynthese

Bij beschrijving van intramedullaire operatietechnieken wordt gebruik gemaakt van de aanwijzingen zoals die gegeven zijn door Küntscher (1967), Kaessmann (1970), Van Straaten (1974), Müller (1977), Lemmens (1981) en Schauwecker (1981).

Het uiteindelijke resultaat van de behandeling wordt niet bepaald door één facet van de behandeling maar door het totale pakket van medische zorg waarmee de patiënt wordt omringt.

### 5.1. INDICATIES GEHANTEERD BIJ DE KEUZE VAN HET TYPE INTRAMEDULLAIRE OSTEOSYNTHESE

De keuze van de methode van intramedullaire osteosynthese is afhankelijk van de vorm van de fractuur en de localisatie van de fractuur in de femurschacht (Rehm 1963, Lemmens 1970, 1975, Kootstra 1973, Weller 1973, Ferlié 1975, Müller 1977, Winquist 1980).

#### 5.1.1. Vorm van de fractuur

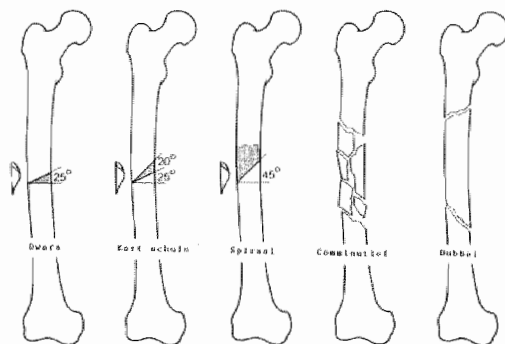
Bij de indeling naar de vorm van de fractuur wordt de klassificatie gevolgd, zoals door Kootstra (1973) is gebruikt. Op grond van de röntgenfoto worden onderscheiden (figuur 8):

1. dwarse fracturen waarvan de hoek tussen de fractuurlijn en een lijn loodrecht op de lengte-as van het femur  $0^\circ$  tot  $25^\circ$  bedraagt.
2. korte schuine fracturen. Hierbij is de hoek tussen  $25^\circ$  en  $45^\circ$ .
3. lange schuine of spiraalfracturen. Hierbij is de hoek  $> 45^\circ$ .

Bij deze drie fractuurtypen kunnen kleine driehoekige fragmenten voorkomen.

4. comminutieve fracturen, waarbij een groot deel van de femurschacht is betrokken. Zij tonen minimaal vier fragmenten, die in grootte en aantal kunnen variëren.
5. dubbele fracturen, waarbij op de röntgenfoto twee fracturen te zien zijn, die geen relatie met elkaar tonen.

Figuur 8. Vorm van de fractuur.



#### 5.1.2. Localisatie van de fractuur in de femurschacht

De mergholte van het femur heeft een zandlopervorm. Het nauwste deel van het mergkanaal wordt de isthmus genoemd. In een niet voorbereide mergholte van een femur kan een Küntscherpen alleen ter plaatse van deze isthmus inklemmen. Zonder opboren kan met het Küntscherprincipe alleen stabiliteit verkregen worden bij fracturen door deze isthmus.

Door opboren worden twee voordelen verkregen:

1. de mergholte verandert van een niet geheel ronde vorm in een op doorsnede ronde vorm. Hierdoor worden de krachten bij het inklemmen van een Küntscherpen gelijkmatig over de cortex van het bot verdeeld. Piekbelastingen van bepaalde delen van het femur door inklemmen van de pen worden vermeden (Rehm 1963).
2. met het opboren wordt het deel van de femurschacht waar een Küntscherpen kan inklemmen vergroot. Het toepassingsgebied voor osteosynthese met behulp van een Küntscherpen wordt hierdoor uitgebreid.

In deze studie staan van 101 patiënten röntgenopnamen volgens Spirig ter beschikking waarop het niet gefractureerde femur is afgebeeld. De plaats van de isthmus van de mergholte is op deze röntgenopname bepaald. De femurschacht is daarbij in acht segmenten verdeeld. Indien de isthmus op de overgang van twee segmenten is gelegen worden beide segmenten meegeteld. Op dezelfde manier is bij 120 patiënten de localisatie van de fractuur in de femurschacht bepaald. De resultaten van deze metingen zijn weergegeven in tabel 4 (Stapert 1978).

Tabel 4.

Relatie tussen plaats van de isthmus en localisatie van de fractuur in de femurschacht.

localisatie isthmus (n = 101)		segment	localisatie fractuur (n = 120)	
x	%		x	%
-	-	1	15	6
7	5	2	24	10
83	61	3	49	20
40	30	4	52	22
5	4	5	55	23
-	-	6	30	12
-	-	7	11	5
-	-	8	4	2

x = aantal maal dat fractuur of isthmus in bepaald segment voorkomt.

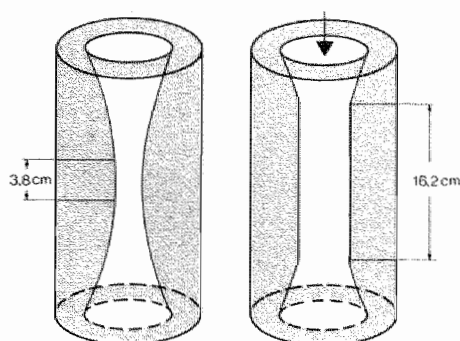
Bij de onderzochte femora is de isthmus in 90% in segment 3 of 4 gelocaliseerd. Slechts 40% van de fracturen komt voor in deze segmenten. Van deze 40% is driekwart een dwarse of korte schuine fractuur. Indien de aanwijzingen van Küntscher strikt gevolgd worden, is slechts eenderde van alle femurschachtfracturen geschikt voor behandeling met een Küntscherpen. Indien bij verder opboren en bij accepteren van relatieve indicaties ook de Küntschertechniek in de segmenten 2 en 5 wordt toegepast, dan kan de helft van alle femurschachtfracturen geschikt worden geacht voor behandeling met een Küntscherpen.

### 5.1.3. Potentiële isthmus

Door opboren van de mergholte wordt de isthmus verlengd. Met behulp van röntgenopnamen in twee richtingen kan de lengte van de nieuwe isthmus na opboren worden geschat (figuur 9). De relatie van de fractuur tot het deel van de mergholte waar na opboren met het inwendig verklemmingsprincipe stabiliteit kan worden verkregen is de bepalende factor in de indicatie-

stelling. Lemmens (1970) heeft hiertoe het begrip potentiële isthmus ingevoerd.

Figuur 9. Effect van het opboren.



De potentiële isthmus wordt gedefinieerd als dat deel van de mergholte waar na opboren voldoende corticaal bot overblijft om door elastische inklemming van een Küntscherpen een stabiele osteosynthese te verkrijgen. Dwarze en korte schuine fracturen, al of niet met driehoekig fragment, gelegen binnen de grenzen van de potentiële isthmus zijn geschikt om behandeld te worden met een Küntscherpen.

Stabiliteit volgens het Küntscherprincipe is slechts te verkrijgen, indien de mergpen een schachtbreedte boven en onder de fractuur inklemt. Het door opboren verbrede deel van de mergholte wordt de artificiële isthmus genoemd. De lengte van de potentiële isthmus komt overeen met de lengte van de artificiële isthmus min tweemaal de breedte van de femurschacht:

$$\text{potentiële isthmus} = \text{artificiële isthmus} - 6 \text{ cm.}$$

De lengte van de artificiële isthmus die ontstaat door het opboren van de mergholte is bij 13 a-select gekozen patiënten gemeten op de röntgenopname van het femur (figuur 10). De gemiddelde lengte van de isthmus van de mergholte bedraagt 3,8 cm. De gemiddelde lengte van een segment is 4 cm. De gegevens over de lengte van de artificiële isthmus na opboren van de mergholte zijn weergegeven in tabel 5.

Tabel 5.

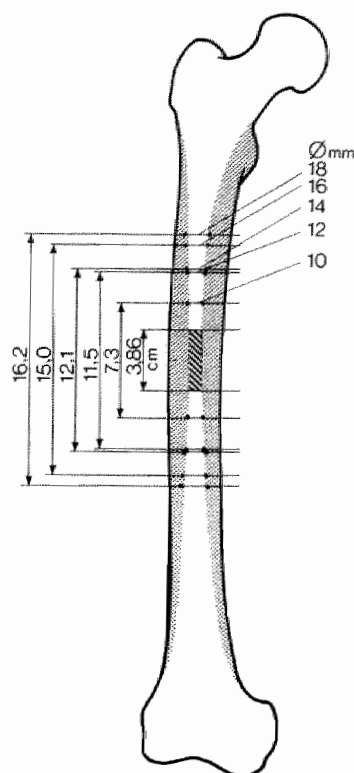
Artificiële isthmus.

diameter boor	lengte artificiële isthmus	aantal segmenten
10 mm	7,3 cm	1,8
12 mm	11,5 cm	2,8
14 mm	12,1 cm	3,0
16 mm	15,0 cm	3,7
18 mm	16,2 cm	4,0

Buiten de potentiële isthmus kan geen stabiliteit verkregen worden met de Küntschermethode. Om toch stabiliteit te krijgen moeten bij intramedullaire osteosynthese aanvullende maatregelen genomen worden (compressie en/of cerclage) (Lemmens 1975, Schatzker 1980, Winquist 1980).



Figuur 10. Artificiële isthmus na opboren.



Op grond van deze indeling is de indicatiestelling voor het gebruik van de verschillende osteosynthesen samengevat in tabel 6 en figuur 11.

Tabel 6.

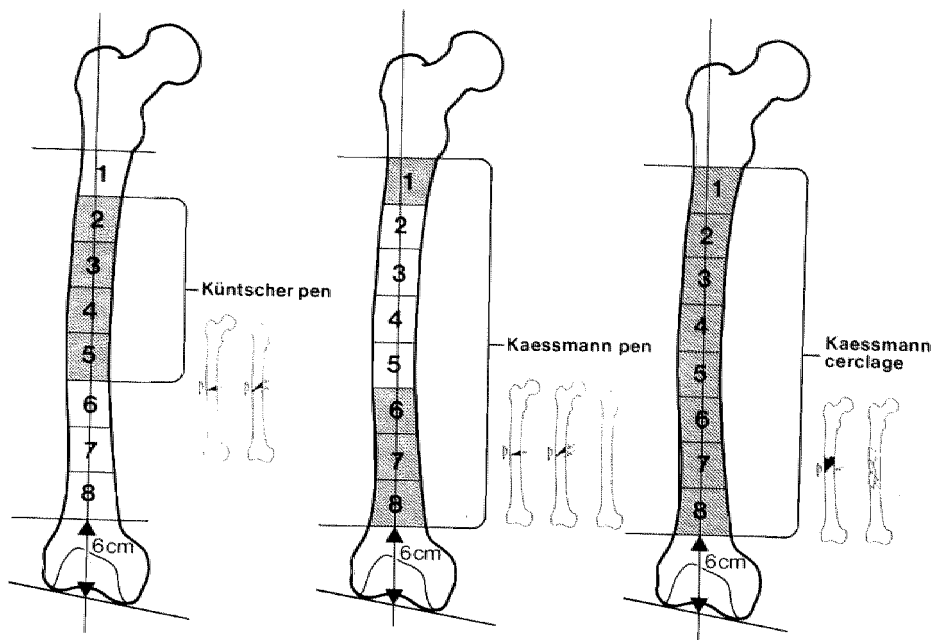
Indicaties intramedullaire osteosynthese.

vorm van de fractuur	localisatie	
	in pot. isthmus	buiten pot. isthmus
dwaars $\pm$ $\Delta$ fragment kort schuin $\pm$ $\Delta$ fragment	Küntscherpen	Kaessmannpen
dubbel	Kaessmannpen	Kaessmannpen
spiraal $\pm$ $\Delta$ fragment comminutief	Kaessmannpen + cerclage	Kaessmannpen + cerclage

## 5.2. OPEN VERSUS GESLOTEN REPOSITIE VAN DE FRACTUUR BIJ OSTEOSYNTHESE

Indien de Kaessmannpen wordt toegepast in combinatie met cerclage, is open repositie van de fractuur altijd noodzakelijk. Bij de twee andere technieken wordt een open repositie uitsluitend verricht wanneer een gesloten repositie niet lukt.

Figuur 11. Indicatiestelling.



Tabel 7 geeft een overzicht van de verhouding tussen open en gesloten reposities bij de verschillende door ons toegepaste typen van intramedullaire osteosynthese. Bij een studie van 833 intramedullaire osteosynthesen in drie Duitse klinieken, is in 92% van de gevallen het femur gesloten gepend (Weller 1979). Mogelijk speelt de aanwezigheid van boormeel in de fractuurspleet een rol bij de callusvorming, vandaar dat gesloten repositie de voorkeur geniet (Strümer 1983). De A.O.-groep geeft de voorkeur aan een open repositie bij intramedullaire osteosynthese (Müller 1977).

Tabel 7.

Open/gesloten repositie.

therapie	aantal fracturen	open repositie	gesloten repositie
Küntscherpen	80	46 ( 57%)	34 (43%)
Kaessmannpen	32	15 ( 47%)	17 (53%)
Kaessmann/cerclage	31	31 (100%)	-
<b>totaal</b>	<b>143</b>	<b>92 ( 64%)</b>	<b>51 (36%)</b>

### 5.3. TIJDSTIP VAN DE OPERATIE

Bij multitraumapatiënten is het noodzakelijk na stabilisatie van circulatie en respiratie en na het behandelen van levensbedreigende letsels de grote schachtfracturen operatief te stabiliseren (Riska 1977, Chapman 1980, Goris 1982, 1983, Allgöwer 1983, Tschorne 1983). Ernstige weke delen letsels of huidwonden elders zijn een dwingende reden om acuut te opereren. Geïsoleerde letsels van het femur worden electief tien dagen na het ongeval geopereerd. Door vele auteurs wordt dit uitgesteld opereren aangeraden, om de verstoorde vascularisatie van het bot gelegenheid te geven te herstellen (Kootstra 1973, Charnley 1974, Weller 1979). Massale revascularisatie van het bot vindt een aanvang vanuit de weke delen rond de fractuur, tien dagen na het trauma (Rhineland 1968) (hoofdstuk 4.2.). In onze kliniek wordt om deze reden in principe de tiende dag na het ongeval geopereerd.

### 5.4. PRE-OPERATIEVE VOORBEREIDING

#### 1. Behandeling van de patiënt direct na opname.

Vanaf het moment, dat een patiënt met een femurfractuur wordt opgenomen, treft men maatregelen om aan de hand van de registratie van de vitale functies, de conditie van de patiënt te stabiliseren. De eerste 24 tot 72 uur moet de patiënt zorgvuldig gevolgd worden om een "respiratory distress"-syndroom (vetembolie) ten gevolge van het trauma te voorkomen of in een vroeg stadium te behandelen.

Patiënten met een femurfractuur hebben in 72% van de gevallen begeleidende letsels, waardoor in onze kliniek eenderde van de patiënten aanvankelijk op een intensive care afdeling verblijft.

#### 2. Behandeling tot het moment van operatie.

Patiënten die electief geopereerd worden krijgen tot het moment van de osteosynthese een draadextensie. Hiertoe wordt onder lokaal anaesthesie een Kirschnerdraad of Denhamnaal loodrecht op de lengte-as van de tibia, evenwijdig aan een lijn door de condylen van het femur, ter hoogte van de tuberositas door de tibia geboord (figuur 12). In de periode voorafgaande aan de operatie moet, indien er omstandigheden optreden waardoor osteosynthese niet mogelijk is, de tractie te allen tijde als conservatieve therapie gecontinueerd kunnen worden. Met de draadextensie moet een goede stand van de fractuur worden bereikt. In deze periode moet het bot op lengte gehouden worden, daar door verlies van lengte de kans op slagen van een gesloten repositie verloren gaat.

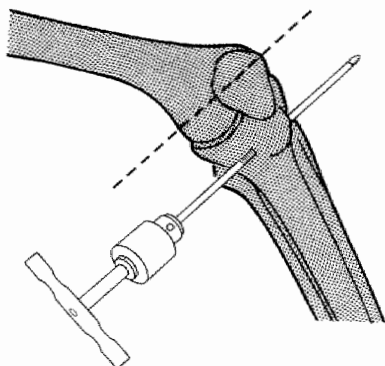
#### 3. Voorkomen van infectie.

De meest gevreesde complicatie van een osteosynthese is infectie. Een aantal pre-operatieve maatregelen kan het aantal infecties verminderen:

- inspectie van de huid in het operatiegebied en van alle wonden die elders bij het trauma zijn ontstaan in de periode vóór de operatie.
- prepareren van het operatieterrein.

Het scheren van de huid dient te gebeuren vlak voor de operatie en niet de dag tevoren, aangezien kleine huidlaesies die bij het scheren ontstaan, reeds na zes uur geïnfecteerd kunnen zijn (Müller 1977). Bovendien dient de huid hierna goed mechanisch gereinigd en onttvet te worden (Gezondheidsraad 1977, Mantel 1983). De 1%-jodiumtinctuur moet voldoende gelegenheid hebben in te werken. Het is van groot belang, dat bij het voorbereiden en behandelen van de patiënt, vaste protocollen worden gehanteerd.

Figuur 12. Behandeling tot het moment van operatie.



#### 5.5. LIGGING VAN DE PATIËNT

De osteosynthese kan naar keuze worden uitgevoerd op een röntgendoorlaatbare operatietafel of op een extensietafel.

Het gebied van de trochanter major moet goed toegankelijk zijn. De handelingen van het opboren en het inslaan van de pen moeten ongehinderd uitgevoerd kunnen worden. Het in positie brengen van de patiënt is een belangrijk onderdeel van de operatie.

Bij gebruik van een röntgendoorlaatbare operatietafel wordt de patiënt in zijligging gebracht met het gefractureerde been boven, licht gebogen in de heup en 90° flexie in de knie. Het niet aangedane been ligt gestrekt. De patiënt, ook de meervoudig ernstig gekwetste patiënt met meerdere fracturen, kan vrijwel altijd in deze houding worden neergelegd.

De extensietafel kan gebruikt worden met de patiënt in rug- of zijligging. Door adductie van het gefractureerde been wordt de toegang tot het mergkanaal verzekerd. Bij de meervoudig ernstig gekwetste patiënt is het gebruik van de extensietafel vaak omslachtig en tijdrovend.

Afdekken van het operatieterrein.

Het is niet noodzakelijk een methode dwingend voor te schrijven. Wel is van belang, dat in een bepaalde kliniek de afdekprocedure volgens een bepaald vaststaand schema verloopt. Er moet met een eventuele open repositie van de fractuur en met de mogelijkheid tot verkrijgen van spongios bot rekening worden gehouden.

Tot dusver is de gang van zaken bij de drie verschillende operatietechnieken gelijk.

#### 5.6. OPERATIETECHNIKEN

##### 5.6.1. Küntscherpen (figuur 13)

Het is een goede gewoonte, dat de chirurg aan de hand van de röntgenopname van het bovenbeen zo nauwkeurig mogelijk de maat van de te gebruiken pen bepaald. Aan de hand hiervan moet gecontroleerd worden of een pen van de gewenste maat aanwezig is.

De operatie wordt begonnen met een lengte-incisie proximaal van de trochanter major, verlopend in de lengte-as van het femur. De fascia lata wordt gekliefd. Hierna wordt de trochanter gepalpeerd. De mergholte wordt even lateraal en ventraal van het hoogste punt van de trochanter geopend

met een priem. Dit is een belangrijke stap in de operatie. Een foutief gekozen plaats om de mergholte te openen, zal het verdere verloop van de operatie uiterst bemoeilijken of de operatie onmogelijk maken. Vervolgens wordt de boorgeleider, waarvan de punt licht gebogen is, door de mergholte tot bij de fractuur gebracht. Een poging tot gesloten repositie wordt gedaan. De repositie en het doorvoeren van de boorgeleider in het distale fragment van de fractuur geschiedt onder röntgencontrôle in twee richtingen. Het is onverstandig ten koste van alles een gesloten repositie te willen uitvoeren, wegens de weke delen-beschadiging die optreedt bij langdurige repositiepogingen. De röntgenbelasting voor patiënt en operateur is bovendien aanzienlijk (85 mR tot 27 mR) (Miller 1983).

Indien een gesloten repositie niet op korte termijn lukt, is het beter de fractuurdelen vrij te leggen. De benadering van de fractuur geschiedt via een posterolaterale incisie ter hoogte van de fractuur. Na het klieven van de fascia lata wordt het bot benaderd via de achterrand van de musculus vastus lateralis. Het is van belang daarbij een geringe afstand van het septum tussen extensoren en flexoren te houden, aangezien het ligeren van de arteriën en venen die dit septum perforeren, hierdoor vergemakkelijkt wordt. Indien vlak op het septum geprepareerd wordt, kunnen bloedende vaten zich hierdoor terugtrekken en wordt een goede hemostase bemoeilijkt (Schatzker 1980). Indien men door de musculus vastus lateralis heen naar het femur gaat, wordt een deel van de spier gedenerveerd.

Bij de intramedullaire osteosynthese wordt het bot slechts zover vrij gelegd, dat repositie mogelijk is. Hoewel anatomische repositie de contrôle van rotatiekrachten ten goede komt, is het niet echt essentieel een anatomische repositie uit te voeren.

Na de repositie wordt de boorgeleider onder röntgencontrôle opgevoerd in het distale fragment. De punt van de boorgeleider moet centraal liggen in de mergholte, terwijl de punt op het röntgenbeeld gelegen moet zijn op een afstand van ongeveer 3 cm van het kniegewrichtsvlak (Schatzker 1980). Vervolgens wordt de mergholte opgeboord met een flexibele boor, die over de boorgeleider heen de mergholte wordt ingebracht. De weke delen worden hierbij beschermd.

Bij osteosynthese van het femur wordt getracht op te boren tot een diameter van 14 mm. Een pen van deze dikte kan een buigbelasting van 14715 Ncm doorstaan en is stevig genoeg om weerstand te bieden aan de dislocerende krachten waaraan deze onderworpen wordt (Küntscher 1967). Zeer belangrijk is onder röntgendoorlichting te controleren op welke plaats de boor bij het boren weerstand ondervindt. In principe moet men opboren tot die diameter, waarbij men weerstand voelt bij boren en op de beeldversterker ziet, dat de boor, enkele centimeters boven en onder het niveau van de fractuur, weerstand ontmoet.

Vervolgens wordt de boorgeleider vervangen door de iets dikkere pengeleider zonder knop. Dit geschiedt door een plastic buis over de boorgeleider heen in de mergholte te brengen. Hierna wordt de boorgeleider verwijderd. Door deze buis wordt de pengeleider in de mergholte gebracht en de plastic buis verwijderd. De lengte van het uitstekende deel van de pengeleider wordt gemeten om de lengte van de pen te bepalen. De chirurg controleert zelf of diameter en lengte van de pen kloppen met de vereiste maten. Vervolgens wordt de pen over de pengeleider ingeslagen. De pen moet proximaal op gelijk niveau komen met de top van de trochanter major. Distaal moet de pen reiken tot 3 cm van het kniegewrichtsvlak.

Bij een open repositie moet bij het inslaan, voordat de pen de fractuur passeert, de repositie wat betreft de rotatie gecontroleerd worden. Als oriëntatiepunt bij de beoordeling van rotatie-afwijkingen dient de linea aspera.

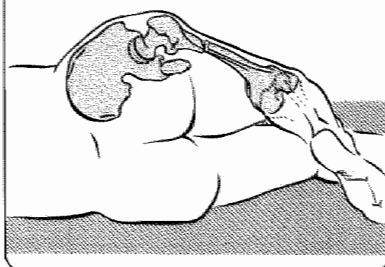
Figuur 13.

# OPERATIE TECHNIEK KÜNTSCHERPEN

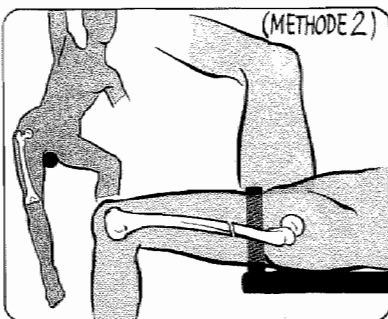
SCHEREN & DESINFECTEREN  
VAN DE HUID.



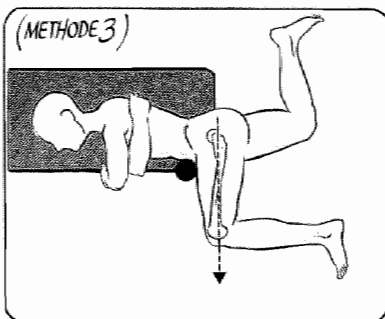
LIGGING VAN DE PATIENT (METHODE 1)




(METHODE 2)



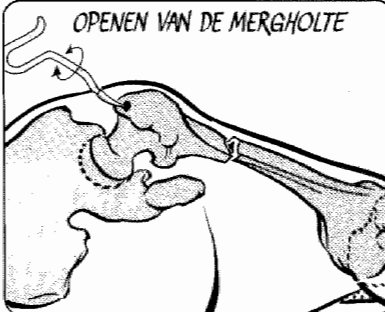
(METHODE 3)

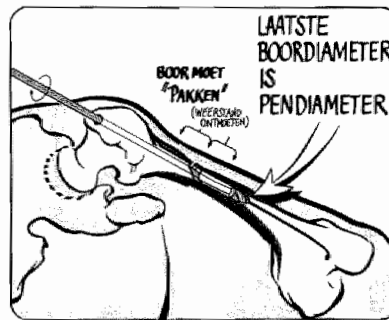
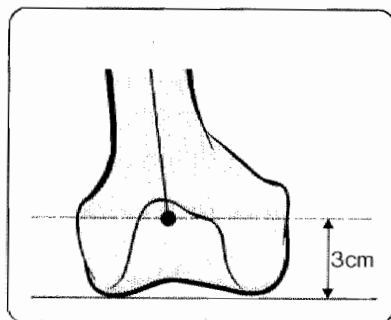
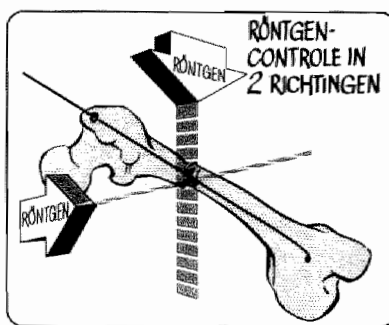
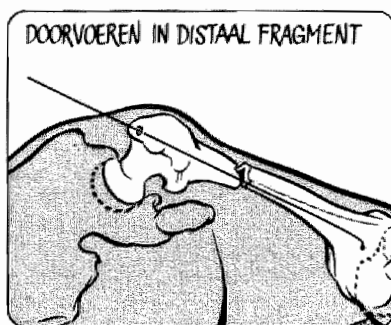
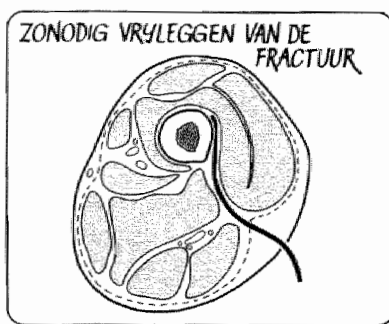
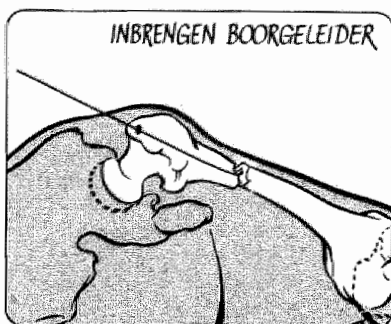


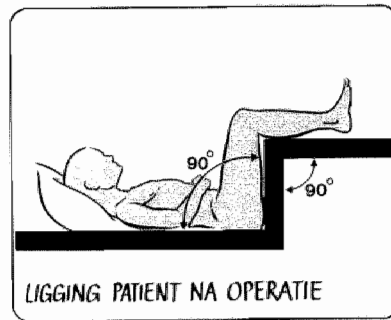
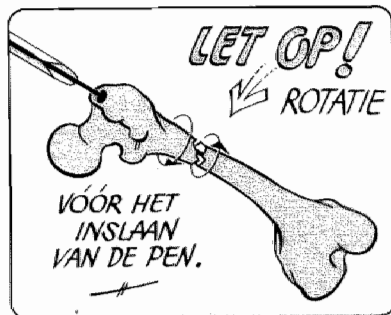
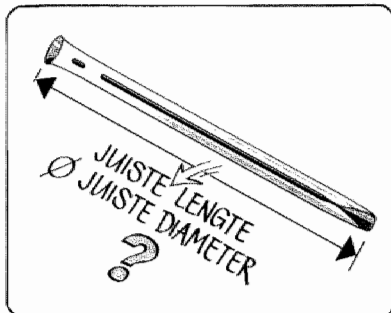
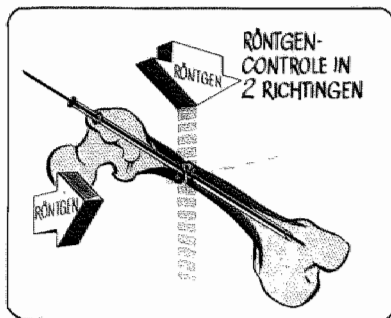
INCISIE



OPENEN VAN DE MERGHOLTE









Belangrijk voor een juiste repositie is, dat bij proximaal en distaal gelegen fracturen het labium mediale niet geplaatst wordt tegenover het labium laterale van de linea aspera, daar hierdoor aanzienlijke rotatieafwijkingen optreden. Bij een gesloten repositie dienen beide benen van de patiënt met gebogen knieën naast elkaar gebracht worden waardoor grote rotatieafwijkingen worden voorkomen.

Bij het afdekken moet met deze manoeuvre rekening worden gehouden.

Bij het inslaan mag geen geweld gebruikt worden. Er kan beter 0,5 mm meer opgeboord worden, dan het risico te lopen, dat de pen onwrikbaar vast komt te zitten, of dat er door het inslaan fracturen ontstaan. Bij een open repositie is het wenselijk een visuele controle uit te voeren naar de mate van rotatiestabiliteit. Bij minder goede rotatiestabiliteit wordt het nabehandelingsschema aangepast of kan gekozen worden voor het gebruik van een grendelpen of het aanbrengen van een klein antirotatieplaatje (Schatzker 1980).

De wonden worden over redondrains gesloten. De patiënt komt met de heup en knie in 90° flexie te liggen op een Braunse slede.

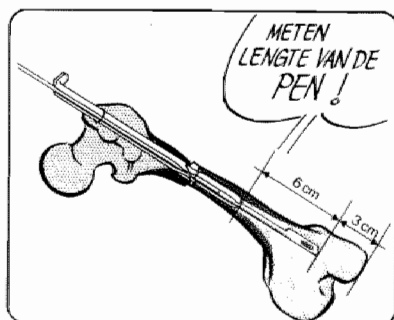
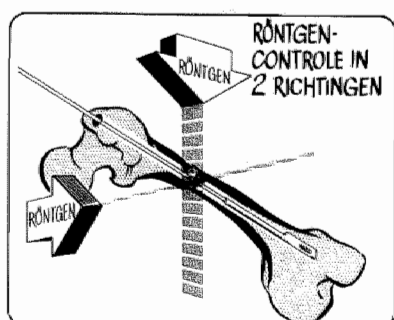
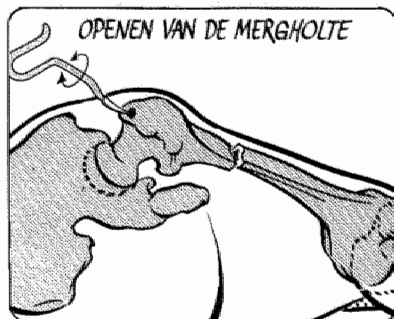
#### 5.6.2. Kaessmannpen (figuur 14)

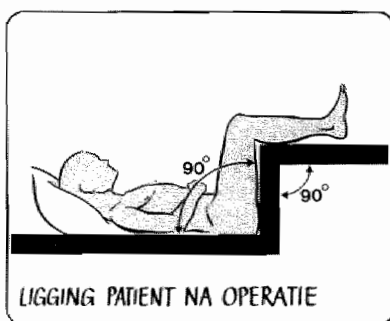
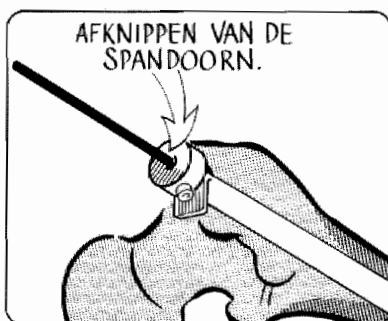
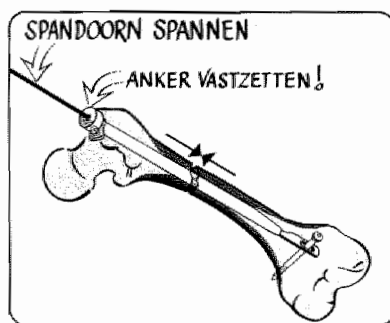
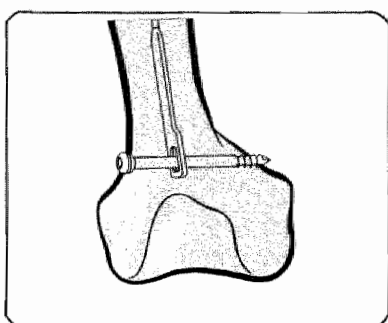
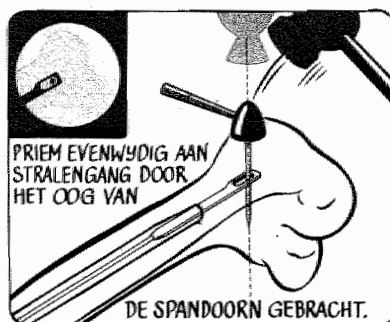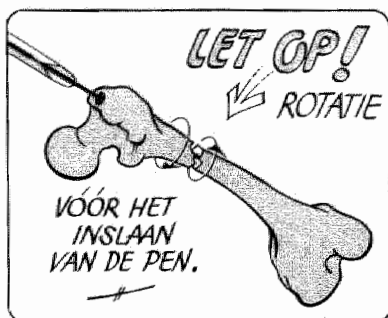
De operatietechniek wijkt wat betreft het openen van de mergholte en inbrengen van de voerdraad niet af van de methode gevolgd bij de Küntscher-techniek.

Het opboren kan bij patiënten boven de 65 jaar vaak achterwege blijven. Indien aan de hand van de pre-operatieve foto is vastgesteld, dat de mergholte wijder is dan 11 mm, hoeft niet opgeboord te worden. In geval van twijfel wordt de mergholte éénmaal gesondeerd met een boor van 11 mm. De spandoorn kan in een wijde mergholte naast de voerdraad worden ingebracht. Na verwijderen van de voerdraad wordt de Kaessmannpen over de spandoorn in de mergholte gebracht. Van belang is, dat de spandoorn in het distale deel van het femur voldoende bewegingsvrijheid heeft om naderhand in de daartoe bestemde groeve van de Kaessmannpen gemanoeuvreed te worden. Ook moet erop gelet worden, dat de spandoorn voldoende onder het distale deel van de Kaessmannpen uitsteekt om het aanbrengen van interfragmentaire druk via tractie aan de spandoorn in een later stadium van de operatie mogelijk te maken. Daarom wordt de lengte van de Kaessmannpen zodanig gekozen, dat de spandoorn minstens 6 cm naar distaal uitsteekt. Een anker wordt over de spandoorn geschoven zodat dit rust op het proximale uiteinde van de Kaessmannpen. De lip van het proximale deel van de Kaessmannpen moet daarbij zonder interpositie van weke delen rusten op de trochanter major. De beeldversterker wordt nu zodanig ingesteld, dat de stralengang volstrekt loodrecht verloopt op een denkbeeldig vlak, verlopend door het oog van de spandoorn. De beeldversterker staat goed ingesteld indien het oog in de spandoorn maximaal groot is afgebeeld. Een metalen priem wordt evenwijdig aan de stralengang door een kleine incisie zodanig geplaatst, dat deze wordt afgebeeld in het oog van de spandoorn. Onder röntgencontrole wordt de priem door de laterale corticalis, het oog van de spandoorn en de mediale corticalis van het femur gedreven. Door tractie aan de spandoorn wordt gecontroleerd of de ligging van de priem correct is. Vervolgens wordt een zelftappende schroef waarvan de lengte gelijk is aan de breedte van het femur door het bot en het oog van de spandoorn gedraaid. De spandoorn is dan middels de dwarsschroef verbonden aan het distale fractuurfragment. Met een speciaal instrument, dat geplaatst wordt boven op het anker, wordt tractie uitgeoefend aan de spandoorn. Hierdoor ontstaat interfragmentaire compressie in de fractuur. Na het vastzetten van het anker wordt de spandoorn dicht bij het anker afgeknipt en de operatie beëindigd. De wonden worden over redondrains gesloten. De patiënt komt met knie en heup in 90° flexie op een Braunse slede te liggen.

# OPERATIE TECHNIEK KAESSMANNPEN

TECHNIEK  
KAESSMANN-  
PEN



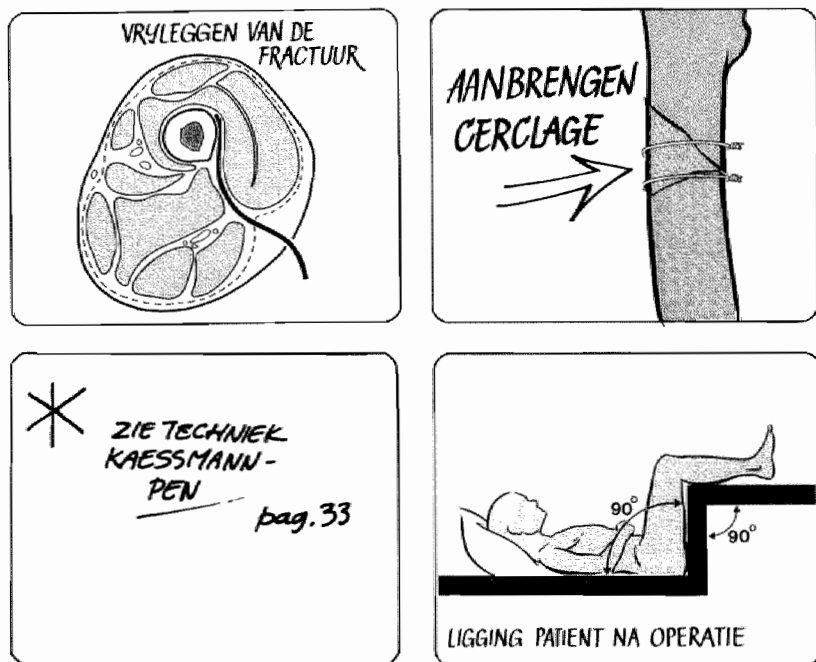


### 5.6.3. Kaessmannpen in combinatie met cerclage (figuur 15)

De fractuur wordt benaderd via de posterolaterale incisie langs de achterrand van de musculus vastus lateralis. Belangrijk is, dat er niet meer bot vrij gelegd wordt dan absoluut noodzakelijk voor een goede repositie. Na de repositie wordt de spiraalfractuur of de fractuur met grote vitale fragmenten gefixeerd met behulp van een aantal cerclagedraden met een diameter van 1 mm. Er moeten ten minste twee draden worden aangelegd. Bij de repositie moet gewaakt worden, dat kleine fragmenten geen krachten dragen. Het periost wordt niet gestript. De draden worden extra-periostaal aangebracht. Hierna wordt de hierboven beschreven procedure met de Kaessmannpen uitgevoerd.

Door het aanbrengen van axiale compressie wijken de fractuurfragmenten uiteen. Deze expansie wordt opgevangen door de cerclagedraden waardoor interfragmentaire compressie en stabiliteit ontstaan. Nadat deze stabiele vereniging van osteosynthesemateriaal en bot is ontstaan, wordt gecontroleerd welke cerclagedraden vastzitten en welke los. Alleen vastzittende draden zijn in dit systeem werkzaam. De loszittende draden kunnen verwijderd worden. Tenminste twee draden blijven in situ.

Hiermee is de osteosynthese beëindigd en wordt de wond over redondrains gesloten en de patiënt op de gebruikelijke wijze verder behandeld.



Figuur 15.

### 5.7. NABEHANDELING

In principe blijft de patiënt in bed tot de operatiewonden zijn genezen. Aangezien de wondgenezing afhankelijk is van de voedingstoestand van de patiënt, wordt zorg gedragen voor een optimale voeding via enterale of parenterale weg (Schmitz 1983). Redondrains mogen de eerste dag, en moeten op de tweede dag na de operatie worden verwijderd.

Zodra de postoperatieve pijn dit toelaat, wordt de Braunse slede vervangen door een beweeglijke ondersteuning van het been, die actief oefenen van heup-, knie- en enkelgewricht, onder leiding van een fysiotherapeut, mogelijk maakt. De patiënt wordt aangezet tot het isometrisch oefenen van de musculus quadriceps femoris.

Meestal blijkt het mogelijk de patiënten na een week partiëel belast lopend te mobiliseren met elleboogskrukken.

Afhankelijk van de aard van de osteosynthese wordt de belasting uitgebreid. Dwarse fracturen in de potentiële isthmus van het femur behandeld met een Küntscherpen, kunnen in de regel snel volledig belast worden (Weller 1979). Bij de met Kaessmannpen en Kaessmann/cerclage behandelde patiënten wordt het femur belast afhankelijk van de bevindingen op de röntgenopnamen (hoofdstuk 7.2.10.).

Indien de patiënt in staat is zelfstandig met behulp van elleboogskrukken te lopen, volgt ontslag uit het ziekenhuis (hoofdstuk 7.2.9.).

Cerclagedraden worden in principe zes weken na de osteosynthese verwijderd, daar zij, indien langer gewacht wordt, volledig in de callus ingroeien en dan beter in situ gelaten kunnen worden (Winqvist 1980).

Bij de poliklinische controles wordt veel aandacht besteed aan herstel van het loop- en standpatroon. Door het belasten en normaal spiergebruik wordt het ontstaan van atrofie en instabiliteit van het been voorkomen.

Het osteosynthese materiaal wordt na ongeveer 12 maanden verwijderd.

## 6. Begeleidende letsels

### 6.1. INLEIDING

Het voorkomen van begeleidende letsels wordt door diverse auteurs niet of vanuit geheel verschillende gezichtspunten weergegeven. Kootstra (1973) vindt in een serie van 329 patiënten bij 149 patiënten (45%) een begeleidend letsel.

Dencker (1963) beschrijft bij 228 (23%) van 992 door hem bestudeerde patiënten met een femurfractuur begeleidende letsels. De aard van het ongeval is van invloed op de aanwezigheid van begeleidende letsels. Zo beschrijft Kootstra (1973) een begeleidend letsel bij 57% van de patiënten met een femurfractuur, ten gevolge van een verkeersongeval.

De aanwezigheid van begeleidende letsels vormt een probleem bij de vergelijking van de behandelingsresultaten bij verschillende series patiënten met femurschachtfracturen. Een hulpmiddel om de ernst van de begeleidende letsels uit te drukken is de Injury Severity Score (hoofdstuk 6.3.).

### 6.2. INDELING VAN BEGELEIDENDE LETSELS

Begeleidende letsels kunnen door hun localisatie het eindresultaat van de behandeling beïnvloeden. Begeleidende letsels bij 83 patiënten (67%) worden door Van Duyn (1977) in een studie van 123 patiënten met supracondylaire femurfracturen, ingedeeld in:

1. algemeen begeleidende letsels die geen directe invloed uitoefenen op de uiteindelijke functie van het been.
2. begeleidende letsels die door hun localisatie het eindresultaat van de behandeling mogelijk beïnvloeden:
  - a. letsels van het homolaterale been,
  - b. letsels van het heterolaterale been.

#### 6.2.1. Algemeen begeleidende letsels

De algemeen begeleidende letsels oefenen door hun localisatie geen directe invloed uit op het eindresultaat van de behandeling. Grote invloed hebben ze op de algemene conditie, de genezingsstendens, morbiditeit en mortaliteit van de patiënt. Bovendien bepalen zij de volgorde en het tijdstip van het therapeutisch handelen.

#### 6.2.2. Begeleidende letsels die door hun localisatie het eindresultaat van de behandeling mogelijk beïnvloeden

Letsele van het homolaterale been worden door Kootstra beschreven in 29% van de gevallen. Het heterolaterale een toont in 12% een letsel (Kootstra 1973).

Het moment van onbelast en volledig belast lopen kan door de aanwezigheid van deze letsels onafhankelijk van de femurschachtfractuur duidelijk beïnvloed worden.

### 6.3. INJURY SEVERITY SCORE

In de jaren zestig is door de Amerikaanse automobiellndustrie veel moeite gedaan een systeem te ontwikkelen om de ernst van geïsoleerde stompe letsels bij verkeersslachtoffers in maat en getal uit te drukken. In 1971 wordt door het "Committee on Medical Aspects of Automotive Safety" de "Abbreviated Injury Scale" (A.I.S.) ingevoerd. Hiermee is een algemeen aanvaarde methode om de ernst van letsels in maat en getal uit te drukken ter beschikking gekomen. In 1974 gaat Susan Baker bij een groep van 2128 patiënten na, in hoeverre de indeling van gewonden met behulp van de A.I.S. correleert met de mortaliteit. Zij legt de nadruk op het vaststellen van de ernst van alle letsels in hun onderlinge samenhang bij multi-

## Injury severity score (I.S.S.)

(I.S.S. = som van kwadraten van drie hoogste scores H.T.I.)

### H.T.I.

---

#### Respiratoir

	score
• geen letsel	0
• minimale afwijkingen	1
• enkelvoudige rib- of sternumfractuur; thoraxcontusie; pijn bij ademhaling; longcontusie	2
• fractuur 1e rib; multipele ribfracturen; haemothorax; pneumothorax	3
• open thoraxverwonding; enkelzijdige fladderthorax; spanningspneumothorax; enkelvoudige diafragmaruptuur; trachearuptuur	4
• acute respiratoire cyanose; aspiratie; dubbelzijdige fladderthorax; multipele diafragmarupturen	5

---

#### Cardiovasculair

• geen letsel	0
• < 500 ml (< 10%) bloedverlies met normale huidperfusie	1
• 500 - 1000 ml (10 - 20%) bloedverlies met ↓ huidperfusie	2
• 1000 - 1500 ml (20 - 30%) bloedverlies of RR ≤ 100; myocardcontusie met ↓ RR; harttamponade	3
• 1500 - 2000 ml (30 - 40%) bloedverlies met RR ≤ 80; harttamponade met ↓ RR	4
• > 40% bloedverlies of RR ≤ 60; comateus, opgewonden/rusteloos t.g.v. haemorrhagische shock, hartstilstand of aritmie	5

---

#### C.Z.S.

• geen letsel	0
• schedeltrauma zonder bewustzijnsverlies, zonder fractuur	1
• schedeltrauma met kortdurend bewustzijnsverlies (< 15 min.); schedelfractuur; cervicale pijn met minimale afwijkingen; aangezichtsfractuur	2
• hersentrauma + bewustzijnsverlies (< 60 min.); impressiefractuur; cervicale wervelfractuur met neurologische afwijkingen; multipele aangezichtsfracturen	3
• hersentrauma met langdurig bewustzijnsverlies (> 60 min.) of neurologische afwijkingen; cervicale wervelfractuur met b.v. paraplegie	4
• hersentrauma + zeer langdurig bewustzijnsverlies; gedilateerde lichtstijve pupillen; cervicale wervelfractuur + quadriplegie	5

---

#### Abdomen

• geen letsel	0
• pijn buikwand, rug of flank zonder peritoneale prikkeling	1
• pijn buikwand, rug of flank met peritoneale prikkeling; fractuur van een rib 7-12; microscopische hematurie	2
• minimale leverruptuur, letsel van jejunum/ileum, nier, milt, pancreascorpus, ureter, mesenterium, urethra; multipele fracturen ribben 7-12	3

• leverschietwond; letsel van blaas, pancreaskop, duodenum of colon, grote mesenteriumscheuren	4
• gecrushte lever; ruptuur der grote vaten, d.w.z. van aorta, thoracaal of abdominaal, venae cavae, a. en v. iliaecae, a. en v. hepatica, v. porta	5

---

Extremiteten	score
• geen letsel	0
• distorsie(s) en minimale fractu(u)r(en) b.v. patellafractuur, geen lange pijpbeenderen	1
• ongecompliceerde fractuur: humerus, clavicula, radius, ulna, tibia, fibula, min. zenuwlaesie; enkelvoudig bandletsel van groot gewricht	2
• multiële van bovenstaande letsels; gecompliceerde fractuur (geen femurfractuur); ongecompliceerde femurfractuur; stabiele bekkenfractuur; stabiele fractuur thoracale of lumbale wervel; grote zenuwlaesie; luxatie en/of multiële bandletsels groot gewricht	3
• gecompliceerde femurfractuur; crush of amputatie van één extremitet; instabiele bekkenfractuur; instabiele fractuur thorax of lumbale wervel	4
• gecompliceerde bekkenfractuur	5

---

Huid & subcutis	
• geen letsel	0
• < 5% lichaamsoppervlak verbranding; schaafwonden of contusie	1
• 5 - 15% lichaamsoppervlak verbranding; uitgebreide schaafwonden en/of contusie (> 30 x 30 cm)	2
• 15 - 30% lichaamsoppervlak verbranding; uitgebreide decollement (> 30 x 30 cm) van de huid	3
• 30 - 45% lichaamsoppervlak verbranding, decollement huid gehele arm of been	4
• > 45% lichaamsoppervlak verbranding	5

---

Bij de schatting van het bloedverlies wordt uitgegaan van onderstaande gegevens:

Verwacht bloedverlies:	liters		% bloedvolume	
gesloten fractuur, per fractuur	A	B	A	B
voet, enkel, radius, ulna	0,2 - 0,5		5	- 10
tibia, humerus	0,5 - 1,5		10	- 30
femur	1,0 - 2,5		20	- 50
wervel	0,5 - 1,5		10	- 30
bekken	1,0 - 5,0		20	- 100
rib	0,1 - 0,2		0,2	- 0,4
open fractuur, per fractuur extra	0,5 - 1,0		10	- 20

A = normaal; B = met crush, comminutief

---



traumapatiënten.

Bij multitraumapatiënten stijgt de mortaliteit veel sterker dan vermoed kan worden aan de hand van de A.I.S.-gradering. Het blijkt, dat letsels die op zichzelf geen bedreiging voor het leven van een patiënt vormen, in combinatie met andere letsels, wel levensgevaarlijk zijn. De oplossing voor dit probleem wordt gevonden door de A.I.S.-score van de drie meest ernstig getroffen lichaamsarealen te kwadrateren en dan op te tellen. Zo ontstaat de "Injury Severity Score" (I.S.S.). Deze I.S.S. geeft bij multitraumapatiënten met stompe letsels een goede correlatie met de mortaliteit. De bevindingen van Susan Baker worden door Bull (1975) en Semmlow (1976) bevestigd. Het is voor de handliggend, dat deze I.S.S. wordt toegepast om traumatologische patiënten te karakteriseren. Een verbeterde versie van de A.I.S., de "Hospital Trauma Index" (H.T.I.) wordt de laatste tijd vrij algemeen gebruikt (figuur 16).

Bij de door ons bestudeerde patiënten met een fractuur van de femurschacht wordt aan de hand van de H.T.I. de I.S.S. berekend om de ernst van het geheel van de begeleidende letsels weer te geven (Bull 1982, Goris 1982, 1983) (hoofdstuk 7.2.4.).

## 7. Het na-onderzoek

### 7.1. INLEIDING

Alle na-onderzoek is door de auteur zelf verricht. Alleen door onderzoek door de auteur zelf verricht, worden betrouwbare gegevens over patiënten met een aandoening van het bewegingsapparaat verkregen (Dencker 1963, Kootstra 1973). Deze onderzoekers hebben eveneens alle patiënten zelf gecontroleerd.

Van de niet besproken serie van 139 patiënten, waaronder vier patiënten met een dubbelzijdige fractuur, zijn ten tijde van het na-onderzoek nog 127 patiënten in leven. Van deze 127 patiënten heeft de auteur zelf 119 patiënten (94%) kunnen na-onderzoeken. Een vrijwel gelijk percentage (95%) is ook door Kootstra en Dencker bereikt.

#### 7.1.1. Het opsporen van de patiënten

Aan de hand van de operatieboeken zijn de namen van patiënten die in de periode van 1 januari 1966 tot 31 december 1976 wegens een femurschachtfractuur operatief behandeld zijn, verzameld. Uit het medisch archief zijn de ziektegeschiedenissen verkregen. Acht patiënten zijn niet bereikt of blijken niet bereid om aan het onderzoek mee te werken. Van deze acht patiënten blijken vijf patiënten wel bereid om een vragenformulier in te vullen.

Patiënte 005 loopt op 24-jarige leeftijd in segment 6 van de femurschacht rechts een gesloten, dwarse fractuur op. Zij is als voetgangster door een auto aangereden. Er zijn geen begeleidende letsels (I.S.S. = 9). De zevende dag na het ongeval, is osteosynthese verricht met een Küntscherpen. Na 3½ week is patiënte belast lopend uit het ziekenhuis ontslagen. Na twee jaar is de pen verwijderd. Uit het vragenformulier blijkt, dat zij geen enkele klacht van het been heeft en vanaf drie maanden na het ongeval normaal haar werkzaamheden heeft verricht.

Patiënt 008 loopt op 22-jarige leeftijd ten gevolge van een auto-ongeval een schuine gesloten femurschachtfractuur links op. Het segment van de femurschacht is aan de hand van de beschikbare foto's niet met zekerheid te bepalen. Er zijn geen begeleidende letsels (I.S.S. = 9). Negen dagen na het ongeval wordt osteosynthese met een Küntscherpen verricht. Na 42 dagen wordt hij, lopend met één elleboogskruk, lopend uit het ziekenhuis ontslagen. Patiënt is in een ziekenhuis elders gecontroleerd. Na 4½ maand is een goede functie van het linker been bereikt. Thans verblijft patiënt in Frankrijk en reageert niet op toegezonden post.

Patiënt 018 loopt op 22-jarige leeftijd bij een auto-ongeval in segment 1, 2, 3 en 4 een gesloten, comminatieve proximale femurschachtfractuur links op. Als begeleidend letsel heeft patiënt een commotio cerebri (I.S.S. = 20). Tien dagen na het ongeval wordt osteosynthese verricht met een Kaessmannpen en cerclage. Na tien weken wordt patiënt partiëel belast lopend ontslagen. Volledige consolidatie treedt op na 24 weken. Na 18 maanden wordt de pen verwijderd. Patiënt heeft thans principiële bezwaren tegen het na-onderzoek, schrijft geen enkele klacht meer te hebben.

Patiënte 040 wordt op 35-jarige leeftijd als voetgangster door een auto aangereden en loopt hierbij een gesloten dwarse femurschachtfractuur links op (I.S.S. = 10). Het segment van de femurschacht is niet met zekerheid te bepalen, omdat niet het gehele femur is afgebeeld op de röntgenopname. Vijf dagen na het ongeval wordt osteosynthese verricht met een Kaessmann-

pen. Na vijf weken is patiënte lopend met één stok uit het ziekenhuis ontslagen. De laatste contrôle heeft 14 weken na het ongeval plaatsgevonden. Er bestaat een matige functie, hoewel de fractuur röntgenologische consolidatie toont. Patiënte verblijft thans in België en heeft bezwaren tegen de reis naar Maastricht. Volgens het vragenformulier heeft zij matige klachten.

Patiënt 082 (Engels militair) heeft op 24-jarige leeftijd bij een auto-ongeval een midschacht femurfractuur rechts opgelopen en een aangezichtverwonding (I.S.S. = 10). Het fotomateriaal is onvolledig, zodat de fractuur verder niet gekarakteriseerd kan worden. Er treedt een "respiratory distress"-syndroom op ten gevolge van het trauma. Op de 29ste dag na het ongeval wordt een osteosynthese verricht met een Küntscherpen. Op de zesde dag postoperatief wordt patiënt overgeplaatst naar een militair hospitaal en is sindsdien niet meer bij ons in behandeling geweest. Patiënt verblijft thans in Engeland.

Patiënt 111 (Engels militair) loopt op 34-jarige leeftijd ten gevolge van een auto-ongeval een gesloten, comminutieve femurschachtfractuur links op in segment 3 en 4 (I.S.S. = 36). Patiënt is bij opname in shock. Als begeleidende letsels heeft patiënt een leverruptuur, letsels van het jejunum, het omentum, en het colon en tevens een bekkenfractuur. Drie weken na het ongeval wordt osteosynthese verricht met een Küntscherpen. Zes weken na het ongeval is patiënt onbelast lopend met elleboogskrukken uit het ziekenhuis ontslagen. Patiënt verblijft thans in Engeland.

Patiënt 119 loopt op 18-jarige leeftijd bij een bromfietsongeval een gesloten rechter femurfractuur op (I.S.S. = 10). Op de röntgenfoto's kan het segment en de vorm niet vastgesteld worden. De vijfde dag na het ongeval wordt een osteosynthese met een Küntscherpen verricht. Na 4½ week wordt patiënt lopend met één kruk ontslagen. Na tien maanden wordt het osteosynthese materiaal verwijderd. Patiënt verblijft thans in de U.S.A.. Uit het vragenformulier blijkt, dat hij geen enkele klacht heeft en actief aan sportbeoefening deelneemt.

Patiënt 134 loopt op 19-jarige leeftijd, nadat hij als fietser door een vrachtwagen is aangereden, een gesloten, korte schuine femurfractuur links op (I.S.S. = 11). Door gebrek aan goede röntgengegevens kan het segment van de fractuur niet worden vastgesteld. Wegens crush en een grote lapwond aan de hiel, wordt de dag van opname osteosynthese met een Küntscherpen verricht. Aan de hiel is necrose van de huid ontstaan met osteïtis van de calcaneus. Verschillende malen is wondtoilet en sequesterotomie van de calcaneus verricht. Hierdoor heeft patiënt 7½ maand in het ziekenhuis doorgebracht. Patiënt is niet in de gelegenheid deel te nemen aan het na-onderzoek. Uit het vragenformulier vernemen wij, dat hij geen klachten heeft en normaal sport beoefent.

#### 7.1.2. Procedure bij het na-onderzoek

Bij het na-onderzoek is opnieuw een anamnese afgenomen, lichamelijk- en röntgenonderzoek verricht. De ongevalstoedracht is vastgelegd, evenals informatie over pre-existente ziekten en het beroep. Het oordeel van de patiënt over het uiteindelijke resultaat van de behandeling en de bruikbaarheid van het been is geregistreerd. De patiënt is gevraagd het resultaat van de behandeling te kwalificeren als goed, matig of slecht.

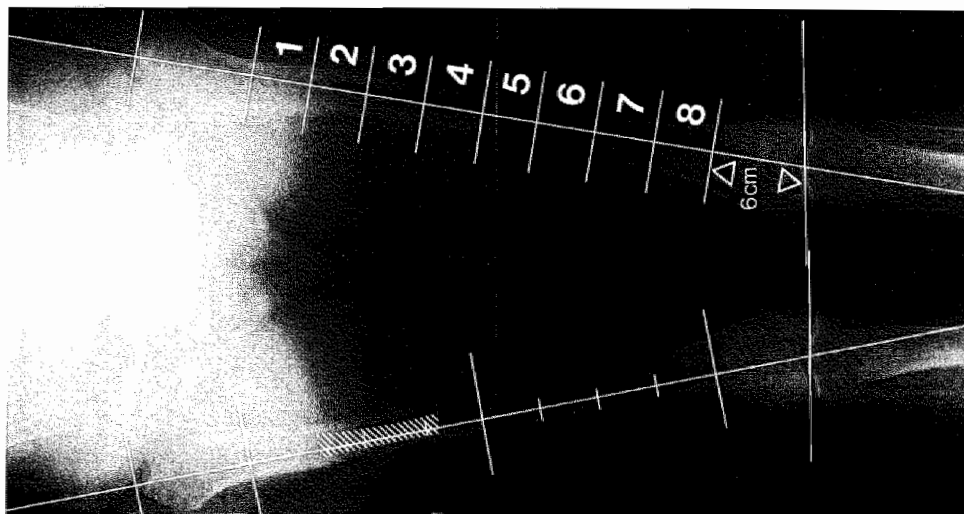
Verder worden alle blijvende pijnklachten of functiebeperkingen geregistreerd, evenals de frequentie van optreden en ernst van eventuele klach-

ten. De duur van de arbeidsongeschiktheid en het tijdstip van sporthervatting zijn vastgelegd. Er is nagegaan of het letsel van het bovenbeen de studie, sport of beroepsuitoefening nadelig heeft beïnvloed.

Het fysisch-diagnostisch onderzoek omvat:

- looppatroon
- stand van het bekken
- lumbale wervelkolom, vorm en functie
- heupfunctie
- kniefunctie
- enkelfunctie
- kniepeesreflex
- achillespeesreflex
- voetzoolreflex
- sensibilliteit
- pulsaties arteria femoralis superficialis
- pulsaties arteria dorsalis pedis
- pulsaties arteria tibialis posterior
- rotatie-afwijkingen bepaald volgens Van Joost (1972)
- afstand spina iliaca anterior superior tot malleolus medialis
- afstand spina iliaca anterior superior tot mediale gewrichtsspleet van het kniegewricht
- omtrek bovenbeen 15 cm boven het kniegewricht
- omtrek onderbeen 15 cm onder het kniegewricht
- gewicht van de patiënt

Figuur 17. Metingen op de röntgenfoto.



Vervolgens wordt röntgenonderzoek verricht. Van beide benen wordt een voorachterwaartse opname volgens Spirig (1967) gemaakt, waarbij de patiënt met het gezicht naar de röntgenbuis staat. Een zijdelings opname wordt alleen gemaakt van het aangedane been, om de stralingsbelasting voor de patiënt te beperken. De vergrotingsfactor van 1/15 wordt bij de metingen buiten beschouwing gelaten.

De metingen op de foto's zijn verricht volgens het schema weergegeven in figuur 17.

Begonnen is met het aantekenen van de femurschacht zoals weergegeven in hoofdstuk 3.4. Vervolgens is de femurschacht in acht gelijke segmenten verdeeld.

De hoek tussen de as van het femur en de lijn langs de onderbegrenzing van de femurcondylen wordt aan de laterale zijde gemeten. Aan de niet gefractureerde zijde worden dezelfde metingen verricht. Genoteerd wordt in welke segmenten van de femurschacht de fractuur is gelocaliseerd. Aan de niet gefractureerde zijde wordt in het femur de plaats van de isthmus van de mergholte bepaald. Langs de lengte-as wordt de lengte van beide femora gemeten. Een eventuele hoekstand in de zin van varus, valgus, antecurvatie of retrocurvatie wordt vastgelegd. Vervolgens worden alle röntgenfoto's van de patiënt opnieuw beoordeeld. Aan de hand van deze serie foto's wordt de beschrijving van de fractuur, de aard van de osteosynthese, eventuele complicaties en tijdstip van de consolidatie vastgesteld. De fractuur wordt als geconsolideerd beschouwd indien op de röntgenfoto in de fractuurspleet doorbouw, zonder tekenen van sclerose zichtbaar is (Charnley 1974).

### 7.1.3. Overleden patiënten

Van de 139 patiënten met 143 femurschachtfracturen zijn 12 patiënten overleden. In tabel 8 zijn, voor zover bekend, de gegevens van de overleden patiënten weergegeven. Bij de presentatie van de resultaten van het n-aonderzoek wordt vermeld wanneer de gegevens van de overleden patiënten worden meegeteld.

Tabel 8.

nummer patiënt	001	003	004	015	047	051	053	079	080	092	113	135	totaal (n=12)
leeftijd ten tijde van ongeval	53 jr	76 jr	48 jr	83 jr	75 jr	79 jr	71 jr	75 jr	84 jr	72 jr	80 jr	57 jr	71 jr (gemiddeld)
seks (m/v)	m	v	m	v	v	m	v	v	v	m	v	m	5 mannen 7 vrouwen
interval overlijden ongeval	2,5 mnd	—	3 jr	2 mnd	2 jr	4 mnd	—	—	—	3 mnd	4 mnd	11 jr	—
oorzaak overlijden	—	—	maligne lymfom	broncho pneumonie	—	sepsis decubitus	—	—	—	sepsis	decubitus	—	—
pre-existente ziekten	ernstige a. scleroses bovenbenen amputatie	—	maligne lymfom	hypertensie demantie	—	a. scleroses chronische bronchitis	—	—	geen	geen	geen	geen	5 patiënten met ernstige pre-existente ziekten
ISS	9	0	21	16	9	17	9	9	9	33	10	17	14 (gemiddeld)
relatie overlijden met fractuur	neen	neen	neen	ja	neen	ja	neen	neen	neen	ja	ja	neen	4 patiënten
behandeling	Kaessmann + cerclage	Kuntzsch + cerclage	Kaessmann + cerclage	Kaessmann + cerclage	Kuntzsch	Kaessmann + cerclage	Kuntzsch	Kaessmann	Kuntzsch + cerclage	Kuntzsch + cerclage	Kuntzsch + cerclage	Kaessmann + cerclage	6 Kuntzsch 1 Kaessmann 5 Kaessmann + cerclage
infectie	neen	neen	neen	neen	neen	neen	neen	neen	neen	ja	neen	neen	ja 1 patiënt neen 11 patiënten
aflees lopen	ja	ja	ja	neen	ja	—	aflees krukken	schaagje	ja	neen	neen	ja	—

n = aantal patiënten

De gemiddelde leeftijd van de groep overleden patiënten is 71 jaar. Drie patiënten zijn op jonge leeftijd overleden. De leeftijd van de jongste patiënt (004) bedraagt 48 jaar. Het betreft een man die ten tijde van het ongeval reeds bekend is met een non-Hodgkin lymphoma waaraan hij enige tijd later is overleden. De genezing van de fractuur verloopt zonder problemen.

Patiënt 001, een man van 53 jaar, is bekend op de afdeling Algemene Heelkunde wegens een ernstige atherosclerose, die vóór het ongeval geleid heeft tot amputatie van het rechter onderbeen. Aansluitend aan de amputatie is patiënt psychisch gedecompenseerd. Hierna heeft hij door een ongeval in huis een spiraalfractuur van de femurschacht aan de geamputeerde zijde opgelopen. Patiënt wordt behandeld met Kaessmann/cerclage. Na zes weken valt patiënt opnieuw en krijgt een refractuur. Eén dag later verlaat hij het ziekenhuis op eigen verantwoordelijkheid en overlijdt dezelfde dag in een café te Maastricht.

Patiënt 135 overlijdt op 57-jarige leeftijd door onbekende oorzaak, elf jaar na de femurschachtfractuur.

## 7.2. ANALYSE VAN HET PATIENTENBESTAND

Hieronder worden de patiëntengegevens besproken. Uit de ziektegeschiedenissen worden vastgelegd: 1. leeftijd en geslacht, 2. pre-existente ziekten, 3. aard van het ongeval, 4. begeleidend letsels, 5. interval tussen ongeval en na-onderzoek, 6. vorm van de fractuur, 7. localisatie van de fractuur, 8. aard van osteosynthese, 9. opnameduur, 10. verloop van de consolidatie.

### 7.2.1. Leeftijd en geslacht

De gemiddelde leeftijd van de 139 patiënten bedraagt ten tijde van het ongeval 33,5 jaar. De leeftijdsverdeling van alle patiënten wordt weergegeven in tabel 9. De jongste patiënt is een meisje van 14 jaar, de oudste een vrouw van 86 jaar.

Tabel 9.

Leeftijdsverdeling.

leeftijd	aantal patiënten (n = 139)	%
0 - 10	0	0
11 - 20	57	41
21 - 30	31	22
31 - 40	11	8
41 - 50	11	8
51 - 60	8	6
61 - 70	7	5
71 - 80	9	6
81 - 90	5	4

De leeftijd van 63% van de patiënten ligt tussen de 14 en 30 jaar. De gemiddelde leeftijd van de patiënten behandeld met Küntscherpen, Kaessmannpen en Kaessmann/cerclage is weergegeven in tabel 10.

De groep van 139 patiënten is samengesteld uit 101 mannen (73%) en 38 vrouwen (27%). De gemiddelde leeftijd van de mannen bedraagt 31,2 jaar en van de vrouwen 39,6 jaar. Tabel 11 geeft de leeftijd en verdeling van geslacht weer in de verschillende groepen patiënten.

Tabel 10.

Gemiddelde leeftijd per type osteosynthese.

therapie	aantal patiënten (n = 139)	gemiddelde leeftijd (33,5 jr.)
Küntscherpen	78	31,6 jr.
Kaessmannpen	31	30,4 jr.
Kaessmann/cerclage	30	41,6 jr.

Tabel 11.

Gemiddelde leeftijd volgens geslacht en type osteosynthese.

therapie	aantal patiënten (n = 38) (n = 101)		gemiddelde leeftijd	
	♀	♂	♀	♂
Küntscherpen	24	54	35,7 jr. (15 - 86)	29,6 jr. (14 - 78)
Kaessmannpen	9	22	43,3 jr. (15 - 85)	24,8 jr. (17 - 46)
Kaessmann/cerclage	5	25	49,8 jr. (17 - 83)	40,0 jr. (17 - 83)

## 7.2.2. Pre-existente ziekten

De gemiddelde leeftijd van 31,2 jaar voor mannen en 39,6 jaar voor vrouwen in deze serie patiënten geeft aan, dat de meeste patiënten potentiëel gezond zijn ten tijde van het ongeval.

Bij 11 van de 139 patiënten (7,9%), vijf mannen en zes vrouwen, komen pre-existente ziekten voor. Tabel 12 geeft de verdeling van leeftijd, geslacht bij de patiënten met pre-existente afwijkingen.

Tabel 12.

Pre-existente ziekten.

	mannen (n = 5)	vrouwen (n = 6)
Küntscher	-	86 jr. huid-Ca. 71 jr. CARA
Kaessmann	17 jr. diabetes	28 jr. CARA 52 jr. tumor cerebri 75 jr. diabetes
Kaessmann cerclage	46 jr. a. sclerose 48 jr. maligne lymfoom 52 jr. chron. hepatitis 69 jr. a. sclerose	83 jr. hypertensie dementie

Een man van 45 jaar heeft anamnestic als kind een homolaterale femur-fractuur opgelopen.

De hoge frequentie van pre-existente ziekten bij mannen in de groep behandeld met Kaessmann/cerclage berust waarschijnlijk op toeval.

### 7.2.3. Aard van het ongeval

In tabel 13 wordt een overzicht gegeven van de ongevalstoedracht. 81% Van de patiënten zijn slachtoffer van een verkeersongeval. Van drie patiënten die met een Küntscherpen behandeld zijn en van twee patiënten die met Kaessmann/cerclage zijn behandeld is de ongevalstoedracht niet bekend, zodat zij niet in tabel 13 zijn opgenomen. Overledenen zijn meegeteld.

Tabel 13.

Ongevalstoedracht.

toedracht	Küntscher (n = 78)	Kaessmann (n = 31)	Kaessmann cerclage (n = 30)	totaal (n = 139)
sport	4	1	1	6
thuis	7	1	5	13
werk	-	3	3	6
verkeer - voetganger	9	4	1	14
- (brom)fiets	39	16	9	64
- auto	16	6	9	31
onbekend	3	-	2	5

n = aantal patiënten

Opvallend hoog is het aantal patiënten met een femurschachtfractuur ten gevolge van een verkeersongeval. Dit aantal van 81% komt overeen met de 74% die Kootstra heeft gevonden in een serie van 329 patiënten (Kootstra 1973).

### 7.2.4. Begeleidende letsels

Van de 139 patiënten met een femurschachtfractuur zijn 19 patiënten (14%) bij opname in shock. Twee patiënten (1,4%) ontwikkelen aansluitend aan de opname een "respiratory distress"-syndroom ten gevolge van het trauma. Bij 41 patiënten (29%) is sprake van een neurotrauma.

Bij de beschrijving van de begeleidende letsels wordt, zoals weergegeven in hoofdstuk 6, gebruik gemaakt van de Hospital Trauma Index (H.T.I.), waaruit de Injury Severity Score (I.S.S.) is berekend. De gemiddelde I.S.S. van alle patiënten bedraagt 14,6. Van alle patiënten heeft 27% (n = 38) een femurschachtfractuur als enig letsel.

In tabel 14 wordt een overzicht van de I.S.S. gegeven in relatie tot het optreden van een ongeval bij sport, thuis, werk en verkeer.

Bij de bestudeerde patiënten heeft 81% de femurschachtfractuur opgelopen als gevolg van een verkeersongeval.

De I.S.S. van de slachtoffers van een verkeersongeval is hoger dan die van de overige patiënten. Een eenvoudige femurfractuur zonder tekenen van shock geeft een I.S.S. van 9. Het is echter zeker niet zo, dat de patiënten die thuis of tijdens sportbeoefening een femurfractuur oplopen in alle gevallen een I.S.S. van 9 hebben. De invloed van de fractuur op de circulatoire toestand of een begeleidend neurotrauma resulteren vaak in een hogere I.S.S.



Tabel 14.

I.S.S. in relatie tot de ongevalstoechricht.

toedracht	Küntscher		Kaessmann		Kaessmann cerclage		totaal	
	n	ISS	n	ISS	n	ISS	n	ISS
sport	4	12	1	9	1	9	6	11
thuis	7	9	1	20	5	15	13	12
werk	-	-	3	17	3	15	6	16
verkeer-voetganger	9	17	4	9	1	9	14	14
- (brom)fiets	39	13	16	15	9	13	64	14
- auto	16	17	6	20	9	24	31	19

n = aantal patiënten

Bij 29 patiënten (37%) behandeld met een Küntscherpen komen homolaterale begeleidendes letsels voor, die door hun localisatie mogelijk het eindresultaat beïnvloeden. Deze aantallen bedragen 15 (43%) voor de Kaessmannpen en 5 (16%) voor de Kaessmann/cerclage groep.

De frequentie van heterolaterale letsels die het eindresultaat mogelijk beïnvloeden is veel lager. Voor de met Küntscherpen behandelde patiënten bedraagt dit aantal 4 (5%) en voor de Kaessmanngroep 4 (13%). Bij de patiënten behandeld met Kaessmannpen in combinatie met cerclage komt één (3%) ernstig heterolateraal letsel voor.

#### 7.2.5. Interval tussen ongeval en na-onderzoek

De patiënten zijn allen behandeld in de periode tussen 1 januari 1966 en 1 januari 1978. De periode tussen ongeval en na-onderzoek bedraagt gemiddeld 6,5 jaar (2 - 15 jaar).

#### 7.2.6. Vorm van de fractuur

De indeling naar fractuurvormen (hoofdstuk 5.1.1.) wordt weergegeven in tabel 15.

Tabel 15.

Fractuurvormen.

vorm	Küntscher	Kaessmann	Kaessmann cerclage	totaal
	(n = 73)	(n = 31)	(n = 31)	(n = 135)
dwars	28	8	3	39
dwars + $\Delta$ fragment	14	9	2	25
kort schuin	15	10	2	27
kort schuin + $\Delta$ fragment	-	-	-	-
spiraal	7	-	8	15
spiraal + $\Delta$ fragment	-	-	1	1
comminutief	5	2	15	22
dubbel	4	2	-	6

n = aantal fracturen

De gegevens van de overleden patiënten zijn meegeteld. De ongevalsfoto's van zeven patiënten behandeld met een Küntscherpen en één patiënt behandeld met een Kaessmannpen, ontbreken.

#### 7.2.7. Localisatie van de fractuur

De segmenten van het femur betrokken bij de fractuur, zijn weergegeven in tabel 16. Loopt een fractuur door meerdere segmenten dan worden al deze segmenten meegeteld.

Tabel 16.

Verdeling van de fractuur over de segmenten van de femorschacht.

segment	Küntscher (n = 67)	Kaessmann (n = 28)	Kaessmann cerclage (n = 25)	totaal (n = 120)
1	5	2	8	15
2	10	-	14	24
3	33	1	15	49
4	31	9	12	52
5	22	18	15	55
6	7	14	9	30
7	1	7	3	11
8	-	4	-	4

n = aantal fracturen

In tabel 16 zijn de overledenen meegeteld.

Bij de met een Küntscherpen behandelde patiënten zijn 57 (78%) van de fracturen dwars of kort schuin en is 88% van de fracturen gelegen in de segmenten 2, 3, 4 en 5, overeenkomend met het gebied van de potentiële isthmus.

In de Kaessmanngroep zijn 27 (87%) van de fracturen dwars en kort schuin en is 52% van de fracturen gelegen in het gebied van de potentiële isthmus.

In de Kaessmann/cerclagegroep zijn 24 (77%) van de fracturen spiraalvormig of comminutief en is 74% van de fracturen gelegen in het gebied van de potentiële isthmus.

#### 7.2.8. Aard van de osteosynthese

Tabel 17.

Toegepaste vormen van osteosynthese.

therapie	aantal patiënten (n = 139)	aantal fracturen (n = 143)
Küntscher	78	80
Kaessmann	31	32
Kaessmann/cerclage	30	31

Overeenkomstig de in hoofdstuk 5 beschreven indicaties, is gekozen voor osteosynthese met een Küntscherpen, een Kaessmannpen of Kaessmannpen in

combinatie met cerclage. In de groep patiënten behandeld met een Küntscherpen is in dertien gevallen (16%) ook cerclage toegepast, ter verkrijging van voldoende stabiliteit. In tabel 17 wordt een overzicht gegeven van de toegepaste vormen van intramedullaire osteosynthese. De osteosynthese is in de grote meerderheid van de gevallen toegepast als eerste behandeling. Bij drie patiënten is de intramedullaire stabilisatie toegepast na niet succesvol ingestelde conservatieve therapie. Bij een patiënt is een Kaessmannpen gebruikt wegens een instabiel gefixeerde dubbele fractuur.

Tabel 18 geeft een overzicht van de fracturen waarbij gedurende de operatie de mergholte werd opgeboord. Bij gebruik van de Küntscherpen is slechts bij één fractuur (zonder cerclage) de mergholte niet opgeboord.

Tabel 18.

Opboren van de mergholte.

therapie	aantal fracturen (n = 143)	opboren mergholte (n = 116)	(81%)
Küntscherpen	80	79	(99%)
Kaessmannpen	32	20	(63%)
Kaessmann/cerclage	31	17	(55%)

Bij gebruik van een Kaessmannpen is slechts in ongeveer de helft van de gevallen de mergholte opgeboord.

#### 7.2.9. Opnameduur

Een groot deel van de revalidatie heeft in het ziekenhuis plaats gevonden, omdat er ten tijde van het onderzoek in Maastricht weinig verpleeghuisbedden zijn. De gemiddelde opnameduur wordt hierdoor in ongunstige zin beïnvloed. In tabel 19 wordt de gemiddelde opnameduur van de eerste opname na het trauma weergegeven.

Tabel 19.

Opnameduur.

therapie	aantal patiënten	opnameduur
Küntscherpen	76	57 dagen
Kaessmannpen	31	76 dagen
Kaessmann/cerclage	28	65 dagen
totaal	135	63 dagen

De gemiddelde opnameduur voor patiënten met een femurschachtfractuur bedraagt in de Nederlandse ziekenhuizen in de periode 1970-1972 tussen 62 en 53 dagen afhankelijk van de grootte van het ziekenhuis (Informatie S.M.R. 1974). Ten gevolge van het ongeval overleden patiënten zijn in deze gemiddelden niet meegenomen.

Zoals gesteld in hoofdstuk 5.3. wordt de osteosynthese meestal tien dagen na het ongeval uitgevoerd. Bij de patiënten waarbij dit uitgesteld opereren volgens plan is uitgevoerd, bedraagt de gemiddelde opnameduur vóór

operatie 11 dagen (n = 126). Tabel 20 geeft deze getallen weer voor de verschillende osteosynthese typen.

Tabel 20.

Opnameduur vóór operatie.

therapie	aantal patiënten	opnameduur
Küntscherpen	75	11 dagen
Kaessmannpen	26	9 dagen
Kaessmann/cerclage	25	10 dagen
totaal	126	11 dagen

In de groep behandeld met een Küntscherpen zijn drie patiënten niet meegeteld, omdat de operatie is verricht na het mislukken van de primair ingestelde conservatieve therapie (patient 010, 011 en 060). De gemiddelde opnameduur vóór operatie bij deze drie patiënten bedraagt 66 dagen.

In de Kaessmanngroep zijn vijf patiënten niet meegeteld. Patiënt 016 is na het mislukken van een osteosynthese met een gebogen Küntscherpen bij een dubbele fractuur in segment 1 en 8 buiten beschouwing gelaten. De patiënten 029, 071, 091 en 137 zijn buiten deze berekening gelaten wegens infectie van ongevalswonden elders op het lichaam, waardoor de osteosynthese is uitgesteld. De gemiddelde duur vóór operatie bij deze vijf patiënten bedraagt 24 dagen.

In de groep behandeld met Kaessmann/cerclage is patiënt 067 wegens een "respiratory distress"-syndroom pas na 25 dagen geopereerd. De patiënten 048, 095, 135 en 141 zijn wegens wondproblemen elders op het lichaam later geopereerd. De gemiddelde tijd voor operatie bij deze vijf patiënten bedraagt 28 dagen.

Bij de berekening van de opnameduur voor verwijderen van osteosynthese materiaal zijn patiënten die tijdens de eerste opname zijn overleden of waarbij het osteosynthese materiaal in situ is gebleven wegens hoge leeftijd, niet meegeteld. Ook patiënten die in andere ziekenhuizen nabehandeld zijn of waarbij het verwijderen van osteosynthese materiaal gecombineerd is met een opname voor een andere afwijking zijn niet meegeteld. De gemiddelde opnameduur nodig voor het verwijderen van het osteosynthese materiaal bedraagt 9 dagen, zoals weergegeven in tabel 21.

Tabel 21.

Gemiddelde opnameduur voor het verwijderen van osteosynthese materiaal.

therapie	aantal patiënten	opnameduur
Küntscher	51	8 dagen
Kaessmann	16	8 dagen
Kaessmann/cerclage	18	12 dagen
totaal	85	9 dagen

De lange opnameduur voor het verwijderen van osteosynthese materiaal wordt verklaard door het indertijd bestaande gebruik de patiënten zeker tot het verwijderen van de hechtingen opgenomen te houden. Tegenwoordig worden de

hechtingen in de regel poliklinisch verwijderd.

De gemiddelde opnameduur voor de met Kaessmann/cerclage behandelde patiënten bedraagt 12 dagen, omdat een extra opnameperiode, zes weken na osteosynthese, noodzakelijk is voor het verwijderen van de cerclagedraden.

#### 7.2.10. Verloop van de consolidatie

Het tijdstip van onbelast en belast lopen is alleen berekend bij die patiënten waarbij pre-existente ziekten en begeleidende letsels geen invloed op het tijdstip van mobiliseren hebben gehad. Ook patiënten die wegens osteïtis of wondinfectie bedrust moeten houden zijn niet meegeteld. Het tijdstip van de röntgenologische consolidatie is uitsluitend bepaald aan de hand van de beschikbare röntgegegevens.

In tabel 22 wordt het gemiddelde interval tussen ongeval, onbelast en volledig belast lopen in weken weergegeven.

Tabel 22.

Verloop van de consolidatie.

weken tot	Küntscher		Kaessmann		Kaessmann cerclage		totaal	
	n	wk	n	wk	n	wk	n	wk
onbelast lopen	44	2,4	19	3,3	24	3,2	87	2,7
belast lopen	31	6,5	4	14,7	7	10,3	42	8,0
rö.-consolidatie	62	14,9	10	19,6	21	13,1	93	15,0

n = aantal patiënten

### 7.3. RESULTATEN

Het behandelingsresultaat van de verschillende osteosynthese typen bij patiënten met een femurschachtfractuur wordt beoordeeld aan de hand van anatomische en functionele parameters.

#### 7.3.1. Anatomische resultaten

Een goede repositie van een fractuur wordt gekenmerkt door herstel van lengte zonder hoekstand en rotatie. De resultaten van het anatomische herstel van een letsel van het bovenbeen zijn daarom ondergebracht in drie categorieën: 1. afwijkingen in lengte; 2. hoekstanden; 3. rotatie-afwijkingen.

##### 7.3.1.1. Afwijkingen in botlengte

Van de meeste patiënten is naast de klinisch gemeten beenlengte ook een röntgenopname volgens Spirig (1967) beschikbaar. De meting van de botlengte is op de röntgenfoto verricht. Algemeen wordt aangenomen, dat lengteverschillen tot 2 cm zelden aanleiding geven tot klachten (Winant 1949, Kootstra 1973). De patiënten waarvan de lengte op de röntgenfoto op betrouwbare wijze kan worden gemeten, zijn weergegeven in tabel 23, verdeeld naar aard van osteosynthese.

De fracturen van 12 overleden patiënten, vier patiënten met dubbelzijdige fracturen, één patiënt met een amputatie, acht patiënten die niet zijn na-onderzocht, en van zeven patiënten met een voor betrouwbare meting niet bruikbare foto, zijn buiten beschouwing gelaten.

Het grootste lengteverlies van 3,5 cm is gemeten bij twee patiënten behandeld met Kaessmann/cerclage. De grootste gemeten lengte-toename bedraagt 1,7 cm bij een 32-jarige patiënt behandeld met een Küntscherpen. Uit de

gegevens blijkt dat verlies van lengte bij intramedullaire osteosynthese geen groot probleem vormt. Slechts drie (2,1%) patiënten hebben meer dan 2 cm botlengteverlies.

Tabel 23.

Verschillen in botlengte.

lengte- verschil (cm)	Küntsch (n = 57)	Kaessmann (n = 28)	Kaessmann cerclage (n = 22)	totaal (n = 107)
+ 1	5	4	0	9
0	46	15	17	78
- 1	5	5	2	12
- 2	1	3	1	5
- 3	0	1	2	3

n = aantal fracturen

### 1.3.1.2. Hoekstanden

De afwijkingen in de asrichting van het femur zijn aan de hand van AP en zijdelingse foto's gemeten. Een varusstand geeft meer klachten dan een valgusstand. De frequentie van klachten neemt toe, naar mate de in een hoekstand genezen fractuur meer distaal gelegen is. Meestal zijn dit knieklachten (Debrunner 1967, Kootstra 1973).

Aan de hand van AP en zijdelingse röntgenopnamen is de asrichting bepaald bij 114 patiënten. Niet meegeteld zijn de fracturen van 12 overleden patiënten, patiënten die niet aan het na-onderzoek hebben deelgenomen, één amputatiepatiënt en vier patiënten met onvolledig fotomateriaal. In tabel 24 worden de metingen van de hoekafwijkingen in het frontale vlak, verdeeld naar de aard van de osteosynthese weergegeven.

Tabel 24.

Hoekstanden in het frontale vlak.

hoekstand	Küntsch (n = 65)	Kaessmann (n = 29)	Kaessmann cerclage (n = 24)	totaal (n = 118)
varus/valgus < 5°	58	20	24	102
varus/valgus ≥ 5°	7	9	0	16

n = aantal fracturen

Van de 118 fracturen met betrouwbare röntgegegevens zijn 102 (86%) fracturen genezen zonder noemenswaardige valgus- of varusstand. De hoekafwijkingen bij de overige patiënten zijn weergegeven in tabel 25.

Slechts één patiënt heeft een valgusstand van meer dan 20°. Het is een man van 24 jaar, patiënt 042 (I.S.S. = 10). De dwarse gesloten fractuur in segment 5 en 6 van de femurschacht rechts, ontstaan na een bromfietsongeval, is behandeld met een gesloten repositie en fixatie met een Kaessmannpen. Infectie en sequesterrotatieën hebben geleid tot een valgusstand van 22° met 2 cm verkorting. Er zijn geen afwijkingen in het sagittale vlak of rotatie.

Tabel 25.

Hoekstanden in het frontale vlak.

hoekstand	Küntscher (n = 7)	Kaessmann (n = 9)	Kaessmann cerclage (n = 0)	totaal (n = 16)
varusstand				
5°	-	2	-	2
10°	-	1	-	1
15°	-	-	-	-
valgusstand				
5°	5	5	-	10
10°	2	-	-	2
15°	-	1	-	1

n = aantal fracturen

Ante- en recurvatie.

In tabel 26 worden de patiënten met hoekafwijkingen in het sagittale vlak, verdeeld naar aard van de osteosynthese weergegeven.

Tabel 26.

Hoekstanden in het sagittale vlak.

hoekstand	Küntscher (n = 62)	Kaessmann (n = 29)	Kaessmann cerclage (n = 24)	totaal (n = 115)
ante/recurvatie < 5°	59	23	21	103
ante/recurvatie ≥ 5°	3	6	3	12

n = aantal fracturen

De fracturen van overleden patiënten, de amputatiepatiënt en zeven patiënten met onbruikbaar fotomateriaal zijn niet bij het opstellen van deze tabel betrokken.

In tabel 27 wordt de ante- en recurvatie van de patiënten verdeeld naar osteosynthese, weergegeven.

Van de 115 onderzochte fracturen zijn 103 (90%) zonder noemenswaardige ante- of recurvatie genezen. Vijf fracturen (4,3%) tonen een antecurvatie, zeven fracturen (6,1%) een recurvatie. Bij patiënte 106 behandeld met een Kaessmannppen bedraagt deze 23°. Het is een 82-jarige multitraumapatiënte (I.S.S. = 20) met een dwarse gesloten fractuur in segment 8, die na open repositie in deze stand gefixeerd is met een Kaessmannppen. Patiënte loopt met behulp van een schraagje, ondanks een tibiaplateaufractuur aan de homolaterale zijde.

### 7.3.1.3. Rotatie-afwijkingen

Rotatie-afwijkingen zijn beoordeeld aan de hand van klinisch onderzoek met de methode van Van Joost (1972). Van röntgenmeting waarbij toename of afname van de anteversie wordt vergeleken met de gezonde kant, is wegens de stralenbelasting afgezien (Rippstein 1955). Tabel 28 laat de verdeling van patiënten met rotatie-afwijkingen zien. Rotatie-afwijkingen kleiner dan 10° zijn als niet afwijkend beschouwd.

Tabel 27.

Hoekstanden in het sagittale vlak.

hoekstand	Küntscher (n = 3)	Kaessmann (n = 6)	Kaessmann cerclage (n = 3)	totaal (n = 12)
antecurvatie				
5°	1	3	-	4
10°	-	1	-	1
15°	-	-	-	-
20°	-	-	-	-
recurvatie				
5°	2	1	2	5
10°	-	-	1	1
15°	-	-	-	-
20°	-	1	-	1

n = aantal fracturen

Tabel 28.

Rotatie-afwijkingen.

rotatie	Küntscher (n = 62)	Kaessmann (n = 26)	Kaessmann cerclage (n = 19)	totaal (n = 107)
10° <	33	14	10	57
10° ≥	29	12	9	50

n = aantal fracturen

In deze tabel zijn niet meegerekend de gegevens van de 12 overleden patiënten, van vier patiënten met dubbelzijdige fracturen, van acht patiënten die niet hebben deelgenomen aan het onderzoek, van vijf patiënten bij wie wegens arthrose de rotatie-afwijking niet meetbaar is, van één patiënt met pre-existente rotatie-afwijkingen, van één patiënt bij wie het been is geamputeerd en van één patiënt bij wie bij fysische diagnostiek vergeten is om de rotatiestand te beoordelen.

In de groep van 107 fracturen komt in 50 gevallen (47%) rotatie-afwijkingen van meer dan 10° voor. In tabel 29 wordt de ernst en verdeling van deze rotatie-afwijkingen over de verschillende groepen weergegeven.

De frequentie van de gevonden rotatie-afwijkingen komt overeen met de gegevens die Kootstra (1973) daarover heeft verzameld.

Vier fracturen in de Küntschergroep tonen ernstige exorotatie-afwijkingen van respectievelijk 40° (patiënt 011), 45° (patiënt 066), 45° (patiënt 086) en 40° (patiënt 087). In de Kaessmann/cerclagegroep heeft één patiënt 40° exorotatie (patiënt 139).

Patiënt 011 (I.S.S. = 13) is een 14-jarige scholier met als enig letsel een gesloten, dwarse femurfractuur links in segment 2, die behandeld is met een 11 mm Küntscherpen. Er is geen hoekstand. Er wordt een exorotatie



van 40° geconstateerd. Bij het na-onderzoek blijkt deze patiënt knieklachten te hebben. Op de röntgenfoto van de knie is na acht jaar geen arthrose gezien. Deze patiënt is één deroterende osteotomie aangeraden.

Tabel 29.

Rotatie-afwijkingen.

rotatie	Küntscher (n = 29)	Kaessmann (n = 12)	Kaessmann cerclage (n = 9)	totaal (n = 50)
endorotatie				
10°	6	3	-	9
20°	-	1	1	2
30°	-	-	-	-
40°	-	-	-	-
exorotatie				
10°	7	3	1	11
20°	6	2	3	11
30°	6	3	3	12
40°	4	-	1	5

n = aantal fracturen

Patiënt 066 (I.S.S. = 14) is ten tijde van het ongeval 17 jaar. Een geïsoleerde, dwarse femurschachtfractuur rechts in segment 3 is behandeld met een Küntscherpen na opboren van de mergholte (13 mm doorsnede). Zij loopt goed met de voet in exorotatie. Bij klinisch onderzoek wordt 45° exorotatie gevonden. Ook haar is een deroterende osteotomie aangeraden.

Patiënt 086 (I.S.S. = 17) een 52-jarige man. Een gesloten, comminutieve, hoge femurschachtfractuur links in segment 1 en 2 is behandeld met een 12 mm Küntscherpen, na opboren van de mergholte en cerclage. Na zeven jaar heeft hij bij lang lopen pijn in het been. Er bestaat geen hoekstand, wel 45° exorotatie. Patiënt heeft hier weinig klachten van. Hij is al jaren weinig actief wegens een ernstige leveraandoening en daarom is deze afwijking geaccepteerd.

Patiënt 087 (I.S.S. = 20) is een 20-jarige vrouw. Een open, dubbele femurfractuur links in segment 1 en 4 is behandeld met een 11 mm Küntscherpen. Er is geen hoekstand, wel 40° exorotatie. 12 Jaar na het ongeval vertelt zij na lang werken moe te zijn in het betreffende been. Een röntgenopname van de knie toont geen arthrose. Gezien haar leeftijd is een osteotomie geadviseerd.

De enige patiënt uit de groep behandeld met Kaessmann/cerclage, patiënt 139 (I.S.S. = 16), is een man van 50 jaar. Hij loopt een sterk comminutieve gesloten femurschachtfractuur rechts op in segment 2 t/m 7, die is behandeld met Kaessmann/cerclage. Naast de exorotatie van 40° toont het been 4° valgus en 11° recurvatie. Bovendien is er een botlengteverlies van 3,5 cm. Drie jaar later klaagt patiënt over ernstige knieklachten. Op de röntgenfoto van de knie is een versmalde laterale gewrichtsspleet te zien met tekenen van beginnende arthrose. De functie van knie en heup zijn goed. Deze patiënt is een deroterende osteotomie geadviseerd.

### 7.3.2. Functionele resultaten

De behandeling van patiënten met een femurschachtfractuur, is gericht op volledig herstel van de functie.

In het na-onderzoek van de patiënten uit deze serie, is de functie beoordeeld aan de hand van: 1. looppatroon; 2. kniefunctie; 3. heupfunctie.

#### 3.2.1. Looppatroon

Het looppatroon is niet afwijkend indien de paslengte links en rechts gelijk is, het been normaal vol belast wordt en de lichaams-as bij het lopen in voor/achterwaartse richting verticaal verloopt. Er wordt ook op een exorotatiestand van de voet gelet.

Tabel 30 geeft de afwijkingen weer van het looppatroon bij de verschillende groepen. Tussen haakjes zijn de patiënten vermeld, waarvan het afwijkend looppatroon geheel of gedeeltelijk verklaard kan worden door begeleidende letsels of pre-existente afwijkingen.

Tabel 30.

Looppatroon.

beoordeling	Küntscher (n = 67)	Kaessmann (n = 28)	Kaessmann cerclage (n = 22)	totaal (n = 117)
normaal	58	20	16	94
afwijkend	3 (1)	8 (7)	3 (1)	14 (9)
voet in exorotatie	6	-	3	9

n = aantal patiënten

Van de 117 patiënten waarvan gegevens beschikbaar zijn, blijkt na behandeling 80% een normaal looppatroon te vertonen, de overige 20% toont afwijkingen in staplengte of loopt met het been in exorotatiestand.

Niet bij de telling betrokken zijn de 12 overleden patiënten, de acht patiënten die buiten het na-onderzoek vallen, één patiënt met een amputatie en één patiënt met onvoldoende gegevens over het looppatroon. Bij de vier patiënten met dubbelzijdige fracturen is slechts één patiënt met een normaal looppatroon.

#### 3.2.2. Functie van de knie

Ter beoordeling van de kniefunctie zijn drie parameters gebruikt:

1. motiliteit van het kniegewricht,
2. stabiliteit van het kniegewricht,
3. omvang van het bovenbeen.

Tabel 31.

Motiliteit van de knie.

motiliteit	Küntscher (n = 67)	Kaessmann (n = 29)	Kaessmann cerclage (n = 22)	totaal (n = 118)
normaal	63	23	19	105
beperkt	4	6	3	13

n = aantal patiënten

# 1. Motiliteit van het kniegewricht.

De motiliteit van de knie is een moeilijk te hanteren parameter, daar deze bij patiënten met een femurschachtfractuur zeer duidelijk wordt beïnvloed door begeleidend letsels van knie en onderbeen aan de homolaterale zijde. Tabel 31 laat de patiënten met en zonder beperkte kniemotiliteit zien. De beweeglijkheid van de knie wordt als beperkt beschouwd indien er een flexiebeperking van 20° of meer bestaat bij normale extensie. Indien de slotextensie niet volledig is, wordt dit als afwijkend beschouwd.

De 12 overleden patiënten, vier patiënten waarvan geen gegevens op dit punt te verkrijgen zijn, één amputatiepatiënt en patiënten met dubbelzijdige fracturen worden niet meegeteld.

Van de patiënten met een beperkte beweeglijkheid wordt de ernst van de bewegingsbeperking weergegeven in tabel 32.

Tabel 32.

Beperkte motiliteit van de knie.

motiliteits- beperking	Küntscher (n = 4)	Kaessmann (n = 6)	Kaessmann cerclage (n = 3)	totaal (n = 13)
20°	3	1	3	7
30°	-	-	-	-
40°	1	3	-	4
50°	-	-	-	-
60°	-	-	-	-
70°	-	2	-	2

n = aantal patiënten

Van de vier patiënten behandeld met een Küntscherpen hebben twee patiënten tevens een homolaterale patellafractuur. Eén patiënt heeft naast een femurfractuur ook een homolaterale tibia-plateaufractuur. De andere patiënt heeft een homolaterale tibiafractuur.

Van de zes met een Kaessmannpen behandelde patiënten met motiliteitsverlies van de knie, hebben drie patiënten een homolaterale tibia-plateaufractuur, één patiënt een homolaterale eminentiafractuur en één patiënt een homolaterale tibiafractuur.

Twee met een Kaessmannpen behandelde patiënten hebben een bewegingsbeperking van meer dan 70°. De eerste patiënt (016) is een man van 44 jaar. Hij is een multitraumapatiënt (I.S.S. = 30) met een gesloten, dubbele femurschachtfractuur links in segment 1 en 8, een homolaterale, open tibiafractuur en een instabiele bekkenfractuur. Nu 15 jaar later heeft hij een ernstige arthrose van de knie.

De tweede patiënte (106), is een vrouw van 83 jaar (I.S.S. = 20). Naast de gesloten femurschachtfractuur rechts in segment 8 heeft zij een homolaterale tibia-plateaufractuur. Bij het na-onderzoek blijkt zij drie jaar later een ernstige gonarthrose te vertonen.

Bij de drie met Kaessmann/cerclage behandelde patiënten, die een motiliteitsverlies tonen, komen geen begeleidend letsels voor die voor dit verlies mede bepalend zijn geweest.

Van de 13 patiënten waarbij een motiliteitsverlies van de knie is opgetreden, heeft een begeleidend letsel in negen gevallen bijgedragen aan het ontstaan van de bewegingsbeperking.

Van de vier patiënten met dubbelzijdige fracturen heeft patiënt 031 (I.S.S. = 21), behandeld met een Kaessmannpen, een verschil in motiliteit van 40° ten opzichte van de andere kant. Patiënt 094 (I.S.S. = 25), behandeld met een Küntscherpen, heeft een verschil in motiliteit van 20°. De overige twee patiënten met een bilaterale fractuur hebben geen verschil in motiliteit van het linker en rechter kniegewricht.

## 2. Stabiliteit van het kniegewricht.

Ofschoon knieklachten bijna in eenderde (28%) van de gevallen voorkomen, blijkt slechts één patiënt duidelijke instabiliteitsproblemen van de knie te hebben. Deze 83-jarige vrouw (patiente 106; I.S.S. = 20) is behandeld met een Kaessmannpen voor een dwarse femurschachtfractuur in segment 8. Als begeleidend letsel heeft zij tevens een homolaterale tibiaplateaufractuur.

## 3. Omvang van het bovenbeen.

De toestand van de bovenbeensmusculatuur is gemeten door de omtrek van het bovenbeen 15 cm boven de mediale gewrichtsspleet te bepalen. Evenals de motiliteit van de knie, is de omvang van het bovenbeen een moeilijk te hanteren parameter, daar zoveel andere oorzaken quadricepsatrofie kunnen geven (Kootstra 1973). De overledenen, de vier patiënten met bilaterale femurschachtfracturen en de patiënten met begeleidend homolaterale letsels zijn niet meegeteld.

In tabel 33 wordt een overzicht gegeven van de omvang van het bovenbeen in centimeters vergeleken met de niet gefractureerde zijde.

Tabel 33.

Omvang bovenbeen ten opzichte van niet gefractureerde been.

omvang bovenbeen	Küntscher (n = 57)	Kaessmann (n = 24)	Kaessmann cerclage (n = 20)	totaal (n = 101)
- 5	-	2	-	2
- 4	1	-	-	1
- 3	3	1	-	4
- 2	7	2	5	14
- 1	10	4	4	18
0	21	11	7	39
+ 1	13	2	2	17
+ 2	2	1	2	5
+ 3	-	-	-	-
+ 4	-	1	-	1

n = aantal patiënten

Uit deze tabel blijkt dat 21 (21%) van de 101 meegetelde patiënten een quadricepsatrofie heeft van 2 cm of meer.

De gegevens over motiliteit, stabiliteit en spierfunctie worden gecombineerd in tabel 34. De kniefunctie wordt gestoord genoemd indien er een motiliteitsverschil van meer dan 20°, een quadricepsatrofie van meer dan 2 cm of een verlies van stabiliteit bestaat. De twaalf overleden patiënten, vier patiënten waarvan geen gegevens beschikbaar zijn, één amputatiepatiënt en de vier patiënten met een dubbelzijdige femurfractuur worden als onbekend meegeteld, over een totaal van 139 patiënten.

Tabel 34.

Functie van de knie.

functie	Küntscher (n = 78)	Kaessmann (n = 31)	Kaessmann cerclage (n = 30)	totaal (n = 139)
ongestoord	52	22	15	89
gestoord	15	7	7	29
onbekend	11	2	8	21

n = aantal patiënten

Uit deze gegevens blijkt, dat 29 van de 89 patiënten (32%) na een femurschachtfractuur functieverlies van het kniegewricht heeft. Gezien de vele factoren, die naast de femurschachtfractuur van invloed zijn op de kniefunctie, kunnen deze tabellen niet meer dan een indruk geven over de invloed van de femurschachtfractuur op de kniefunctie.

### 7.3.2.3. Motiliteit van de heup

Het onderzoek van de heupfunctie levert in vergelijking met de knie minder beperkingen op. Tabel 35 geeft een overzicht van de beweeglijkheid van het heupgewricht. De motiliteit wordt als normaal beschouwd als de beperking minder dan 20° is bij abductie, adductie, endo- of exorotatie.

Tabel 35.

Motiliteit van de heup.

motiliteit	Küntscher (n = 64)	Kaessmann (n = 29)	Kaessmann cerclage (n = 23)	totaal (n = 116)
normaal	60	25	18	103
beperkt	4 (2)	4 (2)	5 (2)	13 (6)

n = aantal patiënten

De 12 overleden patiënten, acht niet onderzochte patiënten, één amputatiepatiënt en twee patiënten met onvoldoende gegevens zijn hierbij niet meegerekend. Een overzicht van het verlies in motiliteit van het heupgewricht wordt gegeven in tabel 36.

Bij de met Küntscherpen behandelde patiënten worden twee patiënten aangetroffen met bewegingsbeperkingen op basis van arthrose.

In de Kaessmanngroep betreft het een patiënt die een ernstig motiliteitsverlies heeft op basis van een begeleidend letsel en een patiënt met een ernstige coxarthrose.

Bij de Kaessmann/cerclage patiënten betreft het eenmaal een patiënt met een pre-existente slechte heupfunctie en één patiënt met een coxarthrose.

Van de 13 patiënten met een motiliteitsverlies in het heupgewricht is dit in zes gevallen opgetreden ten gevolge van pre-existente afwijkingen of begeleidende letsels.

### 7.3.3. Complicaties

Een complicatie verstoort het proces van diagnose, behandeling, genezing en nabehandeling. Ernstige complicaties zoals infectie, gestoorde consolidatie, ernstig verlies van functie, komen slechts bij 7% van de patiënten voor. Toch heeft het merendeel van de patiënten één of meerdere minder

belangrijke complicaties doorgemaakt, samenhangend met de behandeling van de femurschachtfractuur. Daarnaast komen complicaties van algemene aard voor. Tot de minder ernstige complicaties samenhangend met de behandeling van de femurschachtfractuur worden gerekend: het mislukken van primaire ingestelde conservatieve therapie, het missen van begeleidende letsels en problemen bij de operatie.

Tabel 36.

Verlies mobiliteit in heupgewricht.

Pat. nr.	Küntschers (n = 4)	Pat. nr.	Kaessmann (n = 4)	Pat. nr.	Kaessmann cerclage (n = 5)
038	endorotatie -20° arthrose	031	abductie -25° Re + Li varus- stand heupen na dubbelzijdige collumfractuur als begeleidend letsel	044	heupfunctie pre-existent beperkt in alle richtingen
069	alle richtingen beperkt			048	flexie 30° beperkt
121	alle richtingen beperkt	034	-20° beperkte endorotatie	059	endorotatie -20°
128	ernstige arthrose	106	zeer ernstige arthrose	097	flexie -20°
		137	-20° beperkte endorotatie	138	in alle rich- tingen beperkt arthrose

Problemen bij de operatie bestaan uit het niet bereiken van rotatiestabiliteit, moeilijkheden bij het inslaan van de pen, accepteren van een slechte stand van de fractuur, of uit het achterlaten van osteosynthese materiaal na een poging tot verwijderen daarvan. Complicaties van algemene aard bestaan uit trombo/embolische complicaties, luchtweg- en urineweginfecties.

In de volgende tabellen wordt een overzicht gegeven van de complicaties. Gezien het retrospectieve karakter van deze studie kunnen aan de complicaties bij de verschillende behandelingsmethoden geen vergaande conclusies verbonden worden.

#### 7.3.3.1. Infectie

In de literatuur worden infecties die optreden na een osteosynthese onderverdeeld in oppervlakkige en diepe infecties. Een oppervlakkige infectie is een wondstoornis, die gepaard gaat met locale of algemene ontstekingsverschijnselen, maar niet leidt tot een posttraumatische osteïtis. Bij een diepe infectie is dit laatste wel het geval. In deze studie wordt diepe infectie gedefiniëerd als een ontstekingsproces in het operatiegebied van een osteosynthese, dat meer dan vier weken duurt. Aangezien oppervlakkige wondstoornissen door de verschillende artsen in de medische status zeer verschillend worden weergegeven, is het niet mogelijk deze te bespreken. Tabel 37 laat een overzicht zien van de diepe infecties in de verschillende patiëntengroepen. Tussen haakjes staat het aantal open fracturen.

Tabel 37.

Diepe infectie bij totaal aantal fracturen.

therapie	fracturen	infecties	
Küntscher	80 (5)	2	2,5%
Kaessmann	32 (6)	4 (2)	12,5%
Kaessmann/cerclage	31 (2)	2	6,4%
totaal	143 (13)	8 (2)	5,6%

Geen enkele patiënt overleed binnen twee maanden na het ongeval. Daarom zijn de overleden patiënten in de tabellen over infectie meegeteld. Bij de 13 open fracturen tonen twee fracturen (15,3%) in de Kaessmanngroep een diepe infectie. Bij de 130 gesloten fracturen is bij zes patiënten (4,6%) een diepe infectie opgetreden.

Tabel 38 en 39 geven een overzicht van het voorkomen van diepe infecties bij open en gesloten gereponeerde fracturen.

Tabel 38.

Diepe infectie bij open gereponeerde fracturen.

therapie	aantal fracturen	open repositie	infectie na open repositie
Küntscher	80	46 ( 57%)	2 (4,3%)
Kaessmann	32	15 ( 47%)	1 (6,6%)
Kaessmann/cerclage	31	31 (100%)	2 (6,4%)
totaal	143	92 ( 64%)	5 (5,4%)

Tabel 39.

Diepe infectie bij gesloten gereponeerde fracturen.

therapie	aantal fracturen	gesloten repositie	infectie na gesloten repositie
Küntscher	80	34 (43%)	-
Kaessmann	32	17 (53%)	3 (17,6%)
Kaessmann/cerclage	31	-	-
totaal	143	51 (36%)	3 (5,8%)

Bij de open reposities treedt in 5,4% van de gevallen een diepe infectie op. Gesloten repositie gaat in 5,8% samen met een diepe infectie. Een duidelijk verschil met betrekking tot het voorkomen van diepe infecties tussen beide groepen is er niet. Een verklaring voor het hoge infectiepercentage van de gesloten gereponeerde, met Kaessmannppen behandelde patiënten, kan niet gegeven worden.

Opboren van de mergholte kan samengaan met een grotere kans op infectie, door het toegenomen aantal handelingen, de beschadiging van de vasculari-

satie en beschadiging van het weefsel door de warmte-ontwikkeling ten gevolge van de wrijving tussen bot en boor.

De relatie tussen opboren en infectie is weergegeven in tabel 40.

Tabel 40.

Diepe infectie bij opboren van de mergholte.

therapie	aantal fracturen	opboren	infectie na opboren	infectie zonder opboren
Küntscher	80	79 (99%)	2	0
Kaessmann	32	20 (63%)	2	2
Kaessmann/cerclage	31	17 (55%)	2	0
totaal	143	116 (81%)	6	2

Van de acht patiënten met een posttraumatische osteïtis zijn zes patiënten gesaneerd door aanvullende behandelingen. Van de overige twee patiënten is een mannelijke multitraumapatiënt (092) van 72 jaar met een I.S.S. van 33, 88 dagen na het ongeval ten gevolge van sepsis overleden. Patiënt 104, een 38-jarige man (I.S.S. = 9) met een gesloten spiraalfractuur in segment 5 en 6, heeft een chronische posttraumatische osteïtis met recidiverende fistels. De fractuur is na open repositie en opboren, gefixeerd met een Kaessmannpen en cerclage. Deze patiënt verricht nu al jaren zonder klachten regelmatig zijn werk als bouwvakker.

#### 7.3.3.2. *Vertraagde consolidatie*

Van vertraagde consolidatie wordt gesproken indien acht maanden na het ongeval klinisch en röntgenologisch geen tekenen van consolidatie worden gevonden (Dencker 1963, Kootstra 1973).

Klinische tekenen van afwezige consolidatie zijn abnormale beweeglijkheid, asdrukpijn, zwelling en roodheid.

Afwezige consolidatie wordt röntgenologisch gekenmerkt door de afwezigheid van doorbouw in de fractuurspleet, al of niet in combinatie met ongestructureerde, periostale callusvorming. Het sluiten van de mergholte kan bij intramedullaire osteosynthese niet als symptoom gebruikt worden (Küntscher 1957, Weber 1973, Charnley 1974). Penbreuk als teken van gestoorde consolidatie is in deze patiëntenserie éénmaal gezien (Hunter 1982).

Tabel 41.

Vertraagde consolidatie in de verschillende groepen.

therapie	aantal fracturen	vertraagde consolidatie totaal	geïnfecteerd
Küntscher	80	-	-
Kaessmann	32	2 (6,2%)	1 (3,1%)
Kaessmann/cerclage	31	3 (9,6%)	1 (3,2%)
totaal	143	5 (3,5%)	2 (1,3%)



Tabel 41 geeft een overzicht van de patiënten met een vertraagde consolidatie en van het aantal van deze patiënten, dat tevens een diepe infectie heeft.

Uit tabel 41 wordt duidelijk, dat bij de met een Küntscherpen behandelde patiënten geen vertraagde consolidatie gezien is. Twee patiënten uit de met een Kaessmannpen behandelde groep, en drie patiënten uit de Kaessmann/cerclage groep tonen vertraagde consolidatie.

Bij de met een Kaessmannpen behandelde patiënten betreft het:

Patiënt 016, een man van 44 jaar, multitraumapatiënt (I.S.S. = 30), heeft als letsel onder andere een dubbele, gesloten femurschachtfractuur links, in segment 1 en 8. De fractuur wordt in eerste instantie gestabiliseerd met een gebogen Küntscherpen, ingebracht vanuit de mediale condyl van het femur. Er ontstaat een vertraagde consolidatie van de proximale fractuur, die na één jaar wordt behandeld met een Kaessmannpen. De fractuur is hierop, ondanks een periode met diepe infectie geconsolideerd.

Patiënt 022, een 20-jarige jongen (I.S.S. = 9), loopt als bromfietser als enig letsel een gesloten, korte schuine femurschachtfractuur rechts op in segment 6. De fractuur wordt gestabiliseerd met een Kaessmannpen. Wegens toenemende hoekstand en vertraagde consolidatie wordt deze fractuur in een andere kliniek na tien maanden gestabiliseerd met een A.O.-compressieplaat. Hierop treedt snelle consolidatie op.

In de Kaessmann/cerclage groep wordt vertraagde consolidatie gezien bij:

Patiënte 059, een huisvrouw van 22 jaar (I.S.S. = 22). Zij loopt ten gevolge van een auto-ongeval bilateraal een gesloten femurschachtfractuur op. Rechts een korte schuine fractuur in segment 7 en 8, links een dwarse fractuur met driehoekig fragment in segment 5 en 6. Beide fracturen zijn gestabiliseerd met een Kaessmannpen en cerclage. Rechts consolideert de fractuur in zes weken. Links ontstaat een vertraagde consolidatie met infectie. Na 16 maanden wordt deze fractuur opnieuw gestabiliseerd met een Küntscherpen, na opboren van de mergholte, waarna de fractuur zonder infectie consolideert.

Patiënt 098, is een 26-jarige man (I.S.S. = 16) bij wie ten gevolge van een auto-ongeval een gesloten comminutieve femurschachtfractuur links in de segmenten 2, 3, 4 en 5 ontstaat. Na stabilisatie met een Kaessmannpen en cerclage, consolideert de fractuur niet. Na 1½ jaar wordt de pseudarthrose gestabiliseerd met een Küntscherpen, die na 1½ jaar breekt. Na vier jaar, wordt met een verder opgeboorde Küntscherpen en antirotatieplaat de fractuur tot consolidatie gebracht.

Patiënt 138, een man van 69 jaar (I.S.S. = 9), wordt als fietser door een auto aangereden en loopt hierbij een gesloten, dwarse femurschachtfractuur links op in segment 5. Bij open repositie wordt een fissuur gezien, zodat de fractuur gestabiliseerd wordt met Kaessmannpen en cerclage. Na zes maanden is er geen enkel teken van consolidatie zichtbaar, zodat de Kaessmannpen vervangen wordt door een Küntscherpen met opboren van de mergholte. Zeven maanden later wordt wegens matige doorbouw van de fractuur een botspaan aangebracht. Na 2½ jaar is de fractuur geconsolideerd.

#### 7.3.3.3. *Blijvende klachten*

In tabel 42 wordt een overzicht gegeven van blijvende klachten bij patiënten na een femurschachtfractuur. De patiënten zijn in drie groepen

ingedeeld: patiënten zonder klachten, met matige klachten en met ernstige klachten. Ernstige klachten worden gedefinieerd als zodanig ernstige bezwaren, dat bij de uitoefening van dagelijkse bezigheden altijd hinder ondervonden wordt. Matige klachten worden gedefinieerd als bezwaren die slechts optreden bij sportbeoefening of bij meer dan normale belasting. Opvallend veel patiënten blijken geringe klachten te hebben in de zin van snelle vermoeidheid van het been, pijn ter hoogte van de trochanter major en pijnklachten in de knie. Minder dan de helft van de patiënten vertelt in het geheel geen klachten te hebben. De groep patiënten met ernstige klachten toont altijd anatomische afwijkingen bij fysisch-diagnostisch of röntgenonderzoek.

Tabel 42.

Klachten.

therapie	aantal patiënten	klachten			
		geen	matig	ernstig	onbekend
Küntscher	78	32	28	3	15
Kaessmann	31	9	10	2	10
Kaessmann/cerclage	30	8	10	3	9
totaal	139	49	48	8	34

Als onbekend zijn gekenmerkt: de twaalf overleden patiënten, de vier patiënten die geen vragenlijst hebben ingestuurd en de 18 patiënten met begeleidend homolaterale letsels.

#### 7.3.3.4. *Klachten in relatie tot anatomische of functionele afwijkingen en complicaties*

Uitgaande van de reeds gemaakte indeling van de klachten wordt nagegaan bij hoeveel patiënten klachten samengaan met ernstige anatomische of functionele afwijkingen en complicaties.

Onder ernstig verlies van functie wordt verstaan:

1. motiliteitsbeperking van de knie van meer dan 20°, ontbreken van slot-extensie, quadricepsatrofie van meer dan 2 cm, verlies van stabiliteit,
2. motiliteitsbeperking van de heup van meer dan 20° in een bepaalde richting,
3. gestoord looppatroon.

Onder een ernstige anatomische afwijking wordt verstaan:

1. botlengteverlies van meer dan 2 cm,
2. exo- of endorotatie van meer dan 20°,
3. as-afwijkingen van meer dan 10°.

Technische problemen bij het uitvoeren van de operatie bestaan uit:

1. moeilijkheden bij de repositie: losraken van fragmenten, te laat opmerken van fissuren, uitval van de nervus peroneus, accepteren van een slechte stand van de fractuur en rotatiedeformiteit.
2. problemen bij het inslaan van de pen: perforatie van de corticalis, vastlopen van de pen, onjuiste keuze van de maat van de pen.
3. het niet bereiken van oefenstabiliteit.
4. problemen bij het verwijderen van het osteosynthese materiaal, het moeten achterlaten van cerclage of een deel van de spandoorn.

## 5. probleem met de dwarsschroef van het Kaessmannsysteem.

Een overzicht, van het aantal patiënten waarbij technische problemen bij het uitvoeren van de operatie zijn opgetreden, wordt gegeven in tabel 43.

Tabel 43.

Problemen met de operatietechniek.

problemen bij	Küntscher (n = 12)	Kaessmann (n = 7)	Kaessmann cerclage (n = 6)	totaal (n = 25)
repositie	4	1	1	6
inslaan van de pen	4	1	-	5
onvoldoende stabiliteit	5	2	2	9
verwijderen osteo- synthese materiaal	1	2	3	6
dwarsschroef	-	1	-	1
totaal	14	7	6	27

n = aantal patiënten

Bij 25 (18%) van alle patiënten zijn samen 27 complicaties opgetreden tijdens het uitvoeren van de osteosynthese.

Problemen met begeleidende letsels zijn het niet tijdig diagnostiseren van deze letsels of het voorkomen van ernstige complicaties bij de behandeling van deze letsels.

In de met een Küntscherpen behandelde patiëntengroep komen zes patiënten voor met problemen van een begeleidend letsel. Bij twee patiënten is een zenuwletsel laat vastgesteld. Bij drie patiënten zijn begeleidende fracturen aanvankelijk niet herkend, één fissuur van de homolaterale tibia-, een homolaterale collum femorisfractuur en één avulsiefractuur van de mediale condyl van het femur. Bij één patiënt is een onderbeensamputatie verricht wegens een ernstige septische complicatie.

Bij vier patiënten behandeld met een Kaessmannpen zijn problemen gevonden. Bij twee patiënten zijn fracturen niet herkend, n.l. één navicularefractuur van de hand en één bilaterale fractuur van het collum femoris. Bij één patiënt is na afsluiting van de primaire behandeling een deroterende osteotomie van de tibia verricht, wegens primaire osteosynthese met veel exorotatie. Eenmaal is een parese van de gluteus musculatuur aanvankelijk niet onderkend.

Bij twee met Kaessmann/cerclage behandelde patiënten is eenmaal een letsel van de nervus ischiadicus gemist en éénmaal een pre-existente osteïtis van de tibia.

Een overzicht van alle complicaties opgetreden bij de verschillende typen osteosynthese wordt gegeven in tabel 44.

Niet alle 85 patiënten die één of meerdere complicaties hebben doorgemaakt, houden blijvend klachten. Omgekeerd zijn er ook patiënten die klachten blijven houden, zonder dat er aantoonbare restverschijnselen zijn. Om hier inzicht in te verschaffen is het totale patiëntenbestand onderverdeeld in vier categorieën:

1. patiënten zonder klachten,
2. patiënten met matige klachten,
3. patiënten met ernstige klachten,
4. patiënten waarbij het onbekend is of er samenhang bestaat tussen de klachten en de femurschachtfractuur.

Tot de laatste categorie behoren de patiënten die geen vragenformulier hebben ingevuld, de patiënten waarbij de klachten mogelijk zijn opgetreden wegens een begeleidend letsel en de patiënten die overleden zijn.

Tabel 44.

Complicaties verdeeld naar aard van de osteosynthese.

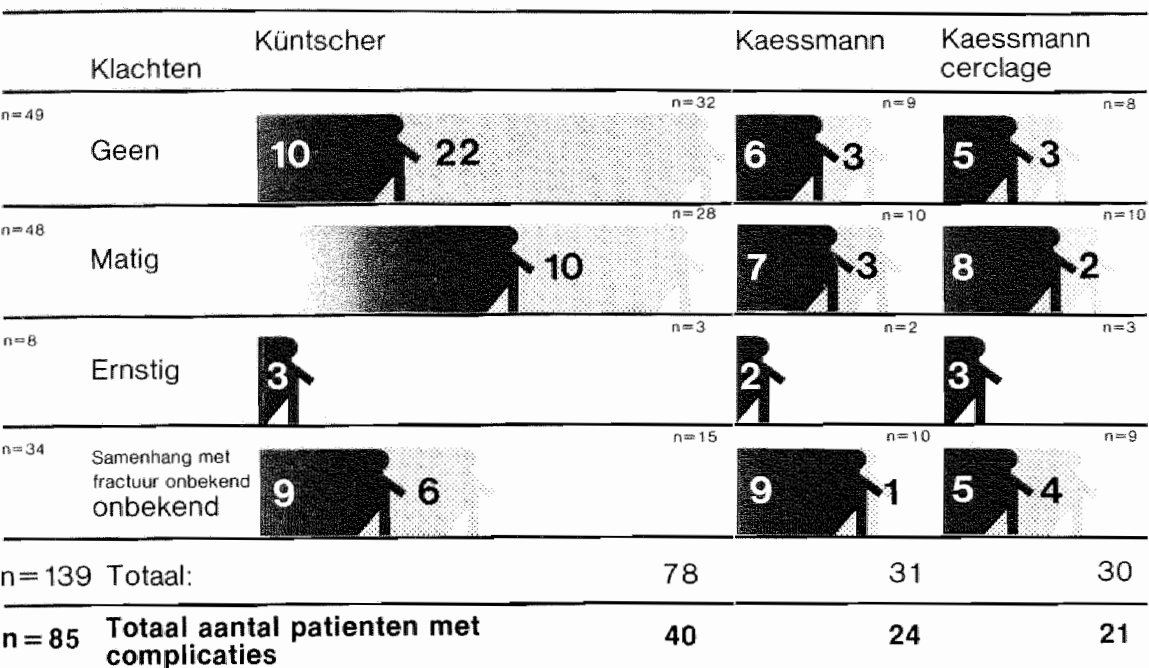
complicaties	Küntschers (n = 78)	Kaessmann (n = 31)	Kaessmann cerclage (n = 30)	totaal (n = 139)
diepe infectie	2	4	2	8
gestoorde consolidatie	-	2	4	6
verlies van functie	17	13	9	39
mislukken conservatieve therapie	3	-	-	3
problemen begeleidend letsels	6	4	2	12
operatietechniek	14	7	6	27
anatomische afwijking				
- rotatie > 20°	16	6	8	30
- botlengte $\geq$ 2 cm	1	4	3	8
- 10° < hoekstand	2	4	1	7
algemene complicaties	3	-	2	5
totaal complicaties	64	44	37	145
aantal patiënten met complicaties	40	24	21	85

n = aantal patiënten

De relatie tussen klachten, anatomische en functionele afwijkingen en doorgemaakte complicaties is weergegeven in figuur 18.

Van de 105 patiënten zijn er uiteindelijk 28 (27%) zonder klachten, zonder complicaties en zonder resterende anatomische of functionele afwijkingen genezen. Uit alle gegevens blijkt, dat het genezingsproces voor een patiënt met een fractuur van de femurschacht gepaard gaat met een onverwacht groot aantal problemen. Bij 49 patiënten zijn er geen klachten, terwijl bij 21 van hen wel een anatomische of functionele afwijking is aangetoond, of zich een complicatie heeft voorgedaan.

Figuur 18. Klachten.



aantal patienten met anatomische, functionele afwijkingen en complicaties

## 8. Niet intramedullair behandelde fracturen van de femurschacht

In de periode van 1976 tot 1981, is het relatief grote aantal kleinere problemen bij de operatieve behandeling van patiënten met een femurschachtfractuur de reden geweest, dat ook andere therapievormen zijn onderzocht. De gunstige resultaten gemeld uit de V.S. bij vroeg functionele, niet operatieve therapie van patiënten met een femurschachtfractuur heeft in onze kliniek geleid tot de toepassing van deze therapie bij een beperkt aantal patiënten (Perkins 1958, Hardy 1976, 1982, 1983, McCoy 1976, Crotwell 1978).

Om een indruk te krijgen over de waarde van vroeg functionele therapie ten opzichte van intramedullaire osteosynthese worden de behandelingsresultaten van de 25 niet operatief behandelde patiënten besproken. Waar mogelijk worden de resultaten van de niet operatief behandelde patiënten vergeleken met de intramedullair behandelde patiënten.

De gemiddelde leeftijd van de 19 mannen en zes vrouwen uit deze groep bedraagt 32,7 jaar. Twee patiënten zijn overleden. Het interval tussen ongeval en na-onderzoek bedraagt 3,6 jaar (1 - 6 jaar). In 19 gevallen (76%) is de femurschachtfractuur ontstaan ten gevolge van een verkeersongeval.

Bij de 25 niet operatief behandelde patiënten is in 14 gevallen de fractuur behandeld met draadextensie op een Braunsse slede. In elf gevallen is Perkinstractie gevolgd door vroege mobilisatie met behulp van een "thigh lacer" toegepast. De "thigh lacer" bestaat uit een afneembare plastic koker om het bovenbeen. Door de spieractiviteit bij het oefenen ontstaat een drukverhoging, die een repositie en stabiliteit van de fractuurdelen bewerkstelligt.

### 8.1. BEGELEIDENDE LETSELS

De Injury Severity Score (I.S.S.) van de begeleidende letsels is weergegeven in tabel 45.

Tabel 45.

Injury Severity Score.

therapie	aantal patiënten	I.S.S.
conservatief	14	22,2
Perkinstractie	11	12,8
intramedullair	139	14,9

De hoge I.S.S. bij de conservatief behandelde patiënten wordt verklaard door de beide overleden patiënten (I.S.S. 41 en 57).

Tabel 46.

Gemiddelde opnameduur.

therapie	aantal patiënten	opnameduur
conservatief	9	87 dagen
Perkinstractie	10	56 dagen
intramedullair	135	63 dagen

## 8.2. OPNAMEDUUR

De opnameduur van de patiënten met een niet intramedullair behandelde fractuur van de femurschacht is weergegeven in tabel 46.

Bij de berekening van de opnameduur zijn patiënten waarbij ten gevolge van een begeleidend letsel, of een niet met de femurschachtfractuur samenhangende complicatie de opnameduur wordt beïnvloed, niet meegeteld.

## 8.3. VERLOOP VAN DE CONSOLIDATIE

In tabel 47 wordt het gemiddelde interval, tussen het ongeval, het onbelast, partiëel, en volledig belast lopen en de consolidatie in weken weergegeven.

Tabel 47.

Verloop van de consolidatie.

weken tot	conservatief (n = 12)	Perkinstractie (n = 11)	Intramedullair
onbelast lopen	11,1	5,6	2,7
partiëel belast lopen	14,1	9,4	-
volledig belast lopen	27,5	14,8	8
röntgen. consolidatie	18,7	13,4	15

n = aantal patiënten

In tabel 47 zijn de overleden patiënten niet meegeteld. De gegevens over de intramedullair behandelde patiënten zijn verkregen uit tabel 22.

## 8.4. ANATOMISCHE RESULTATEN

### 8.4.1. Afwijkingen in botlengte

Tabel 48.

Botlengteverschil.

lengteverschil	conservatief (n = 8)	Perkinstractie (n = 11)
0 cm	1	3
- 1 cm	1	3
- 2 cm	5	4
- 3 cm	-	1
- 4 cm	-	-
- 5 cm	1	-

n = aantal fracturen

In de conservatief behandelde groep heeft 75% van de patiënten een botlengteverlies van 2 cm of meer. Bij Perkinstractie heeft 45% van de patiënten een botlengteverlies van ten minste 2 cm. De in onze kliniek toegepaste niet operatieve behandelingsmethoden blijken derhalve in een hoog percentage tot een belangrijk verlies van botlengte te voeren. De fracturen van de overleden patiënten, patiënten die elders zijn nabehandeld of waarvan onvoldoende röntgenmateriaal ter beschikking staat, zijn buiten de telling gelaten. Bij de met Perkinstractie behandelde

patiënten is het lengteverlies mogelijk wat minder.

De twee patiënten met een lengteverlies van 3 en 5 cm zijn zeer gespierde jonge volwassenen.

#### 8.4.2. Hoekstanden

##### 8.4.2.1. Afwijkingen in het frontale vlak

De afwijkingen in het frontale vlak zijn weergegeven in tabel 49.

Tabel 49.

Hoekstanden in het frontale vlak.

hoekstand	conservatief (n = 9)	Perkinstractie (n = 9)
varusstand		
5°	4	4
10°	1	1
15°	2	-
valgusstand		
5°	2	3
10°	-	1

n = aantal fracturen

##### 8.4.2.2. Afwijkingen in het sagittale vlak

Tabel 50.

Hoekstanden in het sagittale vlak.

hoekstand	conservatief (n = 9)	Perkinstractie (n = 9)
antecurvatie		
5°	2	2
10°	-	3
15°	-	1
20°	1	1
recurvatie		
5°	2	1
10°	-	-
15°	1	-
20°	2	1
25°	-	-
30°	1	-

n = aantal fracturen

De meest ernstige hoekafwijkingen worden gezien in de conservatief behandelde groep.



Bij de berekening van de hoekstanden zijn de fracturen van de patiënten waarvan bruikbaar fotomateriaal ter beschikking staat, meegeteld.

#### 8.4.3. Rotatie-afwijkingen

Tabel 51.

Rotatie-afwijkingen.

rotatie	conservatief (n = 7)	Perkinstractie (n = 5)
exorotatie		
5°	4	4
10°	1	-
20°	1	1
30°	1	-

n = aantal fracturen

De fracturen van overleden patiënten en van patiënten die elders nabehandeld zijn, worden buiten beschouwing gelaten. Endorotatie is niet waargenomen.

#### 8.5. FUNCTIONEEL RESULTAAT

Tabel 52.

Functioneel resultaat.

motiliteit	conservatief (n = 9)	Perkinstractie (n = 7)
knie		
meer als 20° beperkt	1	1
onbeperkt	8	6
heup		
meer als 20° beperkt	-	-
onbeperkt	9	7

n = aantal fracturen

Bij één patiënt (512) (I.S.S. = 17), in de Perkinsgroep, een man van 22 jaar met een comminutieve femurschachtfractuur links in segment 1, 2, 3, 4 en 5 en een homolaterale collumfractuur, is ondanks aanvankelijk zeer goede beweeglijkheid van het kniegewricht, de musculus vastus intermedius in de fractuur vastgegroeid. Na operatief losmaken van de spier is de kniemotiliteit van deze patiënt 100% hersteld.

Een conservatief behandelde patiënt (519) (I.S.S. = 32), een 21-jarige man met een korte schuine femurschachtfractuur rechts met losse fragmenten in segment 6, heeft knieklachten ten gevolge van een arthrosis praecox. De fractuur van het femur is geconsolideerd met 5 cm verkorting, 15° varus en 30° recurvatie. Als begeleidend letsel heeft patiënt een homolaterale open onderbeenfractuur met ernstig weke delen letsel. De verwonding van het

onderbeen, waarvoor een fixateur externe wordt aangelegd, geneest na verschillende debridements en spongiosaplastiek. Door dit begeleidend letsel is de behandeling van de femurschachtfractuur niet optimaal geweest.

#### 8.6. COMPLICATIES

Ook na niet-operatieve fractuurbehandeling worden infecties pseudarthrosen, vertraagde consolidatie, refracturen, ernstige anatomische afwijkingen en pijnklachten gevonden.

##### 8.6.1. Infectie

In de conservatief behandelde groep patiënten is bij patiënt 520, een 14-jarige jongen (I.S.S. = 16) een diepe wondinfectie opgetreden, die na behandeling met antibiotica uiteindelijk zonder chronische posttraumatische osteïtis is genezen.

##### 8.6.2. Stoornissen in de consolidatie

Vertraagde consolidatie en pseudarthrosevorming zijn bij de niet-operatief behandelde patiënten niet opgetreden. Bij vier patiënten is echter een refractuur ontstaan.

Patiënt 520, een 14-jarige jongen (I.S.S. = 16) heeft een open, korte schuine femurschachtfractuur rechts in segment 4 en 5, gecompliceerd door een diepe wondinfectie. Na 8 weken conservatief behandelen ontstaat bij mobiliseren een refractuur. Deze fractuur is na 20 weken geconsolideerd in goede stand, zonder tekenen van posttraumatische osteïtis.

Bij patiënte 524, een 46-jarige vrouw (I.S.S. = 14) met een korte schuine femurschachtfractuur rechts met driehoekig fragment in segment 4 en 5, ontstaat na 12 weken conservatieve behandeling een refractuur. Een jaar na het trauma is de fractuur röntgenologisch in 13° varus, 17° antecurvatie, 20° exorotatiestand en met 2 cm verkorting geconsolideerd. Patiënt heeft rug- en voetklachten. De anatomische afwijkingen worden binnenkort gecorrigeerd.

In de met Perkinstractie en "thigh lacer" behandelde groep van 11 patiënten is bij twee patiënten een refractuur opgetreden.

Bij patiënt 509, een drugsverslaafde 24-jarige man (I.S.S. = 16), met een spiraalfractuur links in segment 1, 2, 3 en 4 ontstaat 12 weken na het eerste ongeval, door een val met de fiets een refractuur. Deze refractuur is in een ander ziekenhuis met succes conservatief behandeld.

Bij patiënt 503, een 17-jarige jongen (I.S.S. = 20), met een dwarse femurschachtfractuur rechts, met driehoekig fragment in segment 4, ontstaat thuis 10 weken na het ongeval, tijdens partiëel belast lopen door een misstap een refractuur. Deze refractuur wordt behandeld met een Küntscherpen. De patiënt kan na drie weken, partiëel belast lopend, het ziekenhuis verlaten. De refractuur is 19 weken na het eerste trauma, geconsolideerd met 100% functie, goede asrichting, zonder rotatie en 2 cm verkorting.

#### 8.7. COMBINATIE VAN GEGEVENS OVER PATIENTEN MET KLACHTEN, ANATOMISCHE AFWIJINGEN EN COMPLICATIES

In de conservatief behandelde groep van 14 patiënten, zijn drie patiënten (21%) zonder klachten, complicaties, ernstige anatomische afwijkingen of functieverlies genezen. Hierbij zijn dezelfde criteria gehanteerd als in hoofdstuk 7. In de met Perkinstractie en "thigh lacer" behandelde groep

van elf patiënten zijn drie patiënten (27%) zonder klachten, functieverlies, complicaties of ernstige anatomische afwijkingen genezen.

Tabel 53.

Overzicht van problemen bij conservatief en met Perkinstractie behandelde patiënten.

complicaties	conservatief (n = 14)	Perkinstractie (n = 11)
diepe infectie	1	-
refractuur of gestoorde consolidatie	2	2
ernstige anatomische of functionele afwijkingen	6	4
secundair osteosynthese of standcorrectie	2	1
gestoord looppatroon	4	3
problemen met draadextensie	-	1
overleden	2	-

n = aantal patiënten

## 8.8. DISCUSSIE

De groep patiënten die niet operatief behandeld is, is te klein om uit de betreffende gegevens betrouwbare conclusies te kunnen trekken. Ook zijn de gegevens over deze patiënten en hun fracturen niet met elkaar te vergelijken.

Uit de I.S.S. en gemiddelde leeftijd blijkt, dat in de conservatief behandelde groep meer oudere patiënten voorkomen (gemiddelde leeftijd 32,7 jaar) met meer begeleidende letsels (gemiddelde I.S.S. 22,3). In de Perkinsgroep komen meer jongere patiënten (gemiddelde leeftijd 20,8 jaar) met minder begeleidende letsels (gemiddelde I.S.S. 12,8) voor.

Ondanks de conclusie van Dencker (1964), dat aan conservatieve behandeling van femurschachtfracturen de voorkeur gegeven moet worden, blijkt wel uit de behandelingsresultaten van deze 25 patiënten, dat conservatieve behandeling zeker niet zonder problemen is. Vooral bij patiënten met ernstige homolaterale begeleidende letsels wordt een slecht eindresultaat bereikt. De jonge patiënten 516 en 519 die naast de femurschachtfractuur een open homolaterale comminutieve onderbeenfractuur met ernstig weke delen letsel hebben, tonen wat betreft hun femur een slecht eindresultaat.

Indien elders op het lichaam wondstoornissen optreden is osteosynthese van de femurschachtfractuur niet meer mogelijk. In deze gevallen is het van belang, bij de eerste opvang naast osteosynthese van het onderbeen, ook osteosynthese van het femur te verrichten. Indien toch voor conservatieve therapie van het femur wordt gekozen moet hieraan ook de volle aandacht wordt besteed.

Ook vroeg functionele conservatieve therapie blijkt problemen te geven. Slechts eenderde van de met Perkinstractie behandelde patiënten geneest zonder klachten, complicaties, ernstige anatomische afwijking of verlies van functie.

De vroeg functionele therapie, is gezien de resultaten bij elf patiënten, vooral goed toepasbaar bij coöperatieve adolescenten met een femurschachtfractuur. Toepassing bij zeer gespierde patiënten leidt tot verkorting (Winqvist 1980).

## 9. Voor- en nadelen van de verschillende methoden van intramedullaire osteosynthese

In dit hoofdstuk worden de problemen beschreven, die kunnen ontstaan bij de intramedullaire osteosynthese van het bovenbeen, zoals die zijn weergegeven in de literatuur en zoals die in dit onderzoek naar voren zijn gekomen.

### 9.1. HET PRE-OPERATIEVE ONDERZOEK

#### 9.1.1. Diagnose van pre-existente ziekten

Alvorens tot osteosynthese van een femurfractuur over te gaan, moeten pre-existente afwijkingen bekend zijn. De aanwezigheid van ernstige ziekten of orgaanfunctiestoornissen bepaalt mede de indicatie tot en de keuze van de osteosynthese.

#### 9.1.2. Diagnose van begeleidende letsels

De algemene toestand van de patiënt moet vóór de osteosynthese stabiel zijn. De aanwezigheid en uitgebreidheid van begeleidende letsels moet onderzocht worden. Daartoe is het bij multitraumapatiënten noodzakelijk controle uit te oefenen op respiratie, circulatie, centrale en perifere zenuwfunctie, Hb, stolling en nierfunctie. Deze controles moeten aangevuld worden met een serie bloedgasanalyses en röntgenopnamen van thorax en abdomen. Zonodig worden ernstige intra-abdominale letsels uitgesloten door het verrichten van een "abdominal tap". Om begeleidende letsels van collum femoris en bekken uit te sluiten moet bij patiënten met een fractuur van het bovenbeen steeds een röntgenonderzoek van het bekken worden verricht. Bij twee van de bestudeerde patiënten zijn in totaal drie collumfracturen aanvankelijk onopgemerkt gebleven. Bij enige verdenking op letsels van het overige bewegingsapparaat wordt gericht aanvullend röntgenonderzoek verricht.

De behandeling van ernstige thoracale en abdominale letsels heeft voorrang. Schedelletsels vormen, na uitsluiting van ernstige intracraniele bloedingen, over het algemeen geen contra-indicatie voor osteosynthese. Gedurende de eerste 72 uur na het trauma moet de patiënt nauwlettend gevolgd worden om vroege symptomen van "respiratory distress" te ontdekken.

#### 9.1.3. Fysische diagnostiek

Het behoeft geen betoog, dat bij iedere femurschachtfractuur onderzocht moet worden of er letsels van bloedvaten en zenuwen bestaan. Deze pre-operatieve controle is onontbeerlijk om ernstige problemen te voorkomen. Vaatletsels worden niet altijd tijdig ontdekt (Winter 1978). Perifere vaatletsels dienen voor het bereiken van een optimaal resultaat binnen 6 uur na het ongeval behandeld te worden. Bij het vaststellen van een nervus peroneus uitval na een osteosynthese wegens een verse fractuur, kan de vraag of deze vóór de operatie reeds bestond, niet steeds beantwoord worden. Bij de bestudeerde patiënten is bij twee patiënten een tijdelijke uitval van de nervus gluteus superior en bij één patiënt een blijvend nervus peroneus letsel primair niet gediagnostiseerd.

Bij een electieve osteosynthese na enige dagen is het belangrijk de toestand van de huid in het operatieterrein te onderzoeken en tevens na te gaan of de patiënt elders geïnfecteerde wonden heeft.

#### 9.1.4. Röntgenonderzoek

Een van de meest voorkomende fouten is het accepteren van technisch niet optimaal uitgevoerd röntgenonderzoek. Ook het onvoldoende nauwkeurig interpreteren van de röntgenopnamen komt frequent voor.

Hierdoor kunnen fissuren in het femur worden gemist. Bij het opboren of bij het inslaan van de mergpen breken deze fragmenten uit en kan met de pre-operatief gekozen methode van osteosynthese geen stabiliteit worden bereikt (Weller 1973). In deze patiëntenserie zijn bij twee patiënten fissuren over het hoofd gezien.

De aanwezigheid van een femurschachtfractuur mag niet de reden zijn, dat andere letsels niet ontdekt worden. Het samengaan van de femurschachtfractuur met fracturen van collum, patella, tibia, voet of acetabulum wordt nogal eens over het hoofd gezien. Het is belangrijk aan de hand van anamnestiche gegevens te reconstrueren welke weg de geweldsinwerking van het trauma door het lichaam heeft afgelegd om aan de hand hiervan begeleidende letsels op te sporen. Aan de hand van het fysisch-diagnostisch onderzoek en anamnestiche gegevens moet pre-operatief uitvoerige röntgendiagnostiek worden verricht. Omdat onderzoek van de kniebanden pre-operatief niet mogelijk is, dient dit peroperatief na elke osteosynthese van het femur uitgevoerd te worden. In de door ons bestudeerde patiënten is dit onderzoek niet steeds verricht, waardoor mogelijk een aantal bandletsels niet gediagnostiseerd is.

Bijkomende letsels worden in principe in dezelfde zitting behandeld.

Begeleidende letsels zijn niet primair gediagnostiseerd bij:

Patiënt 010: een 20-jarige man (I.S.S. = 25) met een femurschachtfractuur links, waarbij een homolaterale fractuur van de tibia, zonder dislocatie, niet gediagnostiseerd is. De patiënt is primair conservatief behandeld. Er zijn geen nadelige consequenties voor de patiënt ontstaan.

Patiënt 027: een 16-jarige man (I.S.S. = 9) met een femurschachtfractuur links. Bij deze patiënt is een fractuur van de mediale condyl van het femur niet opgemerkt. Dit letsel heeft aanleiding tot knieklachten gegeven, zodat later het retinaculum van de patella is gekliefd.

Patiënt 031: een mannelijke multitraumapatiënt, 26 jaar (I.S.S. = 21), heeft na een bromfietsongeval een letsel van beide bovenbenen, gepaard gaande met een dubbelzijdige, dwarse femurschachtfractuur. Tijdens de osteosynthese met behulp van een Kaessmannpen wordt aan de rechter zijde een pertrochantere fractuur opgemerkt, die vervolgens wordt gefixeerd met een cerclagedraad. Aan de andere zijde is een zelfde fractuur onopgemerkt gebleven. Patiënt is genezen met een ernstige varusstand van beide heupen. Er is inmiddels een valgiserende osteotomie verricht.

Patiënte 091: bij een auto-ongeval heeft deze vrouwelijke, 28-jarige patiënte (I.S.S. = 20) een letsel opgelopen van het linker been, gepaard gaande met een dubbele, tweemaal dwarse femurschachtfractuur links. Deze is behandeld met een Kaessmannpen. De navicularefractuur van de rechter hand is onopgemerkt gebleven en patiënte is hiervoor in tweede instantie conservatief behandeld.

Patiënt 129: een 28-jarige man (I.S.S. = 21) heeft bij een auto-ongeval een dwarse schachtfractuur opgelopen van het rechter bovenbeen (I.S.S. = 21). De fractuur is behandeld met een Küntscherpen. Een laterale collumfractuur is onopgemerkt gebleven tot na de osteosynthese van het femur. In tweede instantie is het collum conservatief behandeld met een zweefrekverband. De fractuur is in goede stand geconsolideerd, zonder nadelige consequenties voor de patiënt.

## 9.2. PROBLEMEN BIJ DE INDICATIESTELLING

Bij patiënten waarbij de lengtegroei onvoltooid is, bestaat een contra-indicatie voor iedere vorm van intramedullaire osteosynthese, daar door de osteosynthese de nog niet gesloten epifysairschijven beschadigd worden.

### 9.2.1. Küntscherpen

Het gebruik van een Küntscherpen voor osteosynthese van femurschachtfracturen is slechts mogelijk in de potentiële isthmus. Zoals beschreven in hoofdstuk 5.1.3., is de potentiële isthmus gelegen in dat deel van de femurschacht waar, na opboren van de mergholte, voldoende corticaal bot, boven en onder het niveau van de fractuur overblijft, om elastische in-klemming van een Küntscherpen mogelijk te maken en daarmee stabiliteit te verkrijgen. Wanneer fracturen buiten het gebied van de potentiële isthmus met een Küntscherpen behandeld worden, bestaat geen enkele zekerheid over het bereiken van stabiliteit. De vorm van de fractuur is eveneens van belang voor de keuze van de osteosynthese. Spiraalfracturen en comminutieve fracturen zijn door hun vorm ongeschikt om behandeld te worden met osteosynthese volgens het Küntscherprincipe.

Bij 78 van de 139 in Maastricht behandelde patiënten zijn 80 femurschachtfracturen geopereerd met een Küntscherpen. Of de Küntscherpen op juiste indicatie is toegepast is af te lezen uit tabel 54.

Tabel 54.

Indicatie Küntscherpen (n = 62).

segment	dwarze en korte schuine fractuur ± $\Delta$ -fragment	spiraal + $\Delta$ fragment en comminutieve fracturen
1	2	2
2	4	1
3	22	4
4	13	1
5	7	3
6	3	-
7	-	-
8	-	-

n = aantal fracturen

Niet meegeteld zijn 18 fracturen, waarvan drie bij overleden patiënten, en één bij een dubbele fractuur. Bij 14 patiënten kan doordat het femur niet volledig is afgebeeld of er geen ongevalsfoto's ter beschikking staan, de vorm of plaats van de fractuur niet vastgesteld worden.

Bij de dwarse en korte schuine fracturen, blijkt de Küntscherpen vijfmaal (segment 1 en 6) te zijn toegepast buiten het gebied van de potentiële isthmus, dus bij een onjuiste localisatie van de fractuur.

Wat het fractuurtype betreft blijkt een Küntscherpen bij elf fracturen op onjuiste indicatie te zijn toegepast. In totaal is de Küntscherpen dus bij 16 fracturen (26%) op een niet correcte manier gebruikt. Bij deze 16 fracturen is tweemaal (12,5%) een complicatie bij de fractuurbehandeling opgetreden. Bij de overige 46 fracturen is een dergelijke complicatie in drie gevallen (6,5%) opgetreden.

Ook de fractuur "en deux etages" (dubbele fractuur) is over het algemeen minder geschikt voor osteosynthese met een Küntscherpen. Bij het gesloten opboren ten behoeve van intramedullaire osteosynthese met een Küntscherpen, bestaat bij een dubbele fractuur het gevaar, dat door opboren het tussenliggend stuk femur om zijn lengte-as draait en volledig gedevasculariseerd wordt. Dit gevaar wordt groter naarmate de tussenliggende botcylinder korter is (Schatzker 1980, Weller 1983). Bij een open repositie kan deze complicatie vermeden worden, het vrijleggen van de fractuur betekent een aanslag op de vascularisatie van het bot.

In deze serie zijn vijf dubbele fracturen voorgekomen. Hiervan zijn drie patiënten 006, 087, 094 met een Küntscherpen behandeld. De duur tot röntgenologische consolidatie ligt met gemiddeld 32 weken bij deze drie patiënten duidelijk boven het gemiddelde van 14,9 weken voor de gehele groep van patiënten, die zijn behandeld met een Küntscherpen. Mogelijk bestaat er samenhang met de slechte vascularisatie van het tussenliggende fragment en de lange consolidatieduur. Bij deze drie patiënten zijn bovendien ernstige rotatie-afwijkingen opgetreden, omdat een van de fracturen gelocaliseerd is buiten de potentiële isthmus.

Een femurschachtfractuur in de potentiële isthmus, gecombineerd met een homolaterale collumfractuur is een contra-indicatie voor een intramedullaire osteosynthese met een Küntscher- of Kaessmannpen. Deze combinatie is driemaal gezien bij twee patiënten. Bij patiënt 031 en patiënt 129 met een dubbelzijdige femurschachtfractuur is beiderzijds de diagnose collumfractuur primair gemist. Ook hierbij geldt, dat begeleidende letsels mede de indicatie tot intramedullaire osteosynthese bepalen.

#### 9.2.2. Kaessmannpen

De Kaessmannpen geeft stabiliteit door interfragmentaire compressie. In principe kan deze pen gebruikt worden voor alle dwarse fracturen van de femurschacht. Hoewel de rotatiestabiliteit bij gebruik van de Kaessmannpen ten opzichte van de Küntscherpen zesmaal beter is, voldoet de Küntscherpen bij dwarse en korte schuine fracturen in de potentiële isthmus uitstekend (Van Straaten 1981). Dwarse femurschachtfracturen buiten het gebied van de potentiële isthmus vormen daarom het indicatiegebied voor de Kaessmannpen. Schuine of comminutieve fracturen kunnen niet behandeld worden met een Kaessmannpen alleen. Ook dwarse fracturen waarbij fissuren naar proximaal of distaal lopen zijn ongeschikt voor osteosynthese met een Kaessmannpen. Dwarse schachtfracturen "en deux etages" vormen, omdat opboren niet nodig is, eveneens een indicatiegebied voor het Kaessmannsysteem. Een enkele keer kan dit zelfs met een gesloten techniek geschieden.

Tabel 55.

Indicatie Kaessmannpen.

type fractuur	aantal (n = 31)
dwars $\pm \Delta$ -fragment	17
kort schuin $\pm \Delta$ -fragment	10
spiraal $\pm \Delta$ -fragment	-
comminutief	2
dubbel	2

n = aantal fracturen

Twee patiënten met een dubbele fractuur zijn aldus behandeld met een Kaessmannpen. In beide gevallen is het resultaat wat betreft de consolidatie van de fractuur goed. Bij patiënt 016 is de Kaessmannpen wegens een instabiel gefixeerde dubbele fractuur in segment 1 en 8 met succes toegepast. Bij patiënt 091 is de fractuur na 14 weken geconsolideerd. Bij beide patiënten is primair een open repositie verricht.

Bij 31 patiënten zijn 32 Kaessmannpennen ingebracht. Om de indicatiestelling te evalueren is bij deze patiënten nagegaan welk type fractuur is behandeld. Eén fractuur is niet meegeteld, omdat het röntgenmateriaal onvolledig is (tabel 55).

Uit deze gegevens blijkt dat twee comminutieve fracturen met een Kaessmannpen zijn behandeld.

Patiënt 103, een 37-jarige man (I.S.S. = 16) heeft een comminutieve femurschachtfractuur rechts met groot los fragment in segment 4, 5 en 6. Het is bij deze patiënt gelukt om gesloten een grote maat pen ( $\phi$  14 mm) in te brengen. Consolidatie en klachtenvrij herstel met 100% functie volgde in 14 weken.

Bij patiënt 109, een 36-jarige man (I.S.S. = 17) is dezelfde techniek toegepast. Deze open comminutieve femurschachtfractuur rechts, is gelocaliseerd in segment 7 en 8. De fractuur is in 16 weken geconsolideerd. Patiënt heeft klachten gehouden van een homolaterale tibiaplateaufractuur. In beide gevallen is een oud model Kaessmannpen toegepast, die meer gefungeerd heeft als een dynamische grendelpen dan als compressiepen.

### 9.2.3. Kaessmannpen in combinatie met cerclage

Bij de Kaessmannpen gecombineerd met cerclage wordt stabiliteit bereikt door interfragmentaire compressie. Het uiteenwijken van de fractuurfragmenten ten gevolge van axiale compressie wordt daarbij opgevangen met cerclagedraden. Spiraalfracturen in elk segment van de femurschacht vormen een goed indicatiegebied voor een osteosynthese met Kaessmann/cerclage. Ook comminutieve fracturen met grote vitale fragmenten kunnen op deze wijze behandeld worden. Fracturen die doorlopen buiten het door ons als femurschacht gedefinieerde deel van het femur, vormen een contra-indicatie voor het gebruik van Kaessmann/cerclage.

Tabel 56.

Indicatie Kaessmann/cerclage.

type fractuur	aantal (n = 31)
dwars $\pm \Delta$ -fragment	5
kort schuin $\pm \Delta$ -fragment	2
spiraal $\pm \Delta$ -fragment	9
comminutief	15
dubbel	-

n = aantal fracturen

Kleine fragmenten mogen geen krachtendragers zijn bij deze methode. Een voorbeeld hiervan is patiënt 059, waarbij een complicatie is opgetreden,



doordat een klein fragment gedevasculariseerd en als krachtendrager is vastgezet met cerclage. Het fragment is geresorbeerd en heeft zo aanleiding gegeven tot het ontstaan van instabiliteit en gestoorde consolidatie. Bij 30 patiënten is 31 maal Kaessmann/cerclage toegepast. Ook hier is de indicatiestelling onderzocht, door na te gaan welk type fractuur behandeld is volgens deze methode. Tabel 56 geeft een overzicht.

Het vrijleggen van de fractuur en aanbrengen van cerclage bij de vijf dwarse fracturen is een vorm van overbehandeling en betekent een vergroting van het operatierisico.

Een juiste keuze van de methode van osteosynthese is alleen mogelijk na een nauwkeurige bestudering van de fractuur, waarbij naast de relatie van de fractuur tot de isthmus van de mergholte, de vorm van de fractuur gedefinieerd moet worden.

### 9.3. PROBLEMEN BIJ DE PRE-OPERATIEVE VOORBEREIDING (figuur 19)

#### 9.3.1. Problemen bij het inbrengen en verzorgen van de draadextensie

De problemen die men kan verwachten bij het gebruik van een draadextensie kan men onderscheiden in:

1. problemen bij het inbrengen: laesies van belangrijke anatomische structuren zijn bij de draadextensie door de tuberositas tibiae zeldzaam. Bij het boren van de draad door het distale deel van het femur bestaat meer kans op vaat- en zenuwletsels.

2. uitscheuren van de Kirschnerdraad uit het bot, wat over het algemeen wordt veroorzaakt door het te oppervlakkig boren van de draad.

3. infectie is een probleem, dat zelden optreedt. Door Böhler (1957) worden zeer ernstige infecties gemeld, eenmaal zelfs met dodelijke afloop.

4. zenuwletsels, die vrijwel nooit door het inbrengen van de draadextensie ontstaan. Veeleer worden deze letsels veroorzaakt door tractie aan de zenuwstreng, waarbij uitval van de nervus peroneus het meest frequent wordt waargenomen (Koslowski 1962). Mogelijk kan ook een compartmentsyndroom voor het ontstaan van zenuwletsel verantwoordelijk worden gesteld.


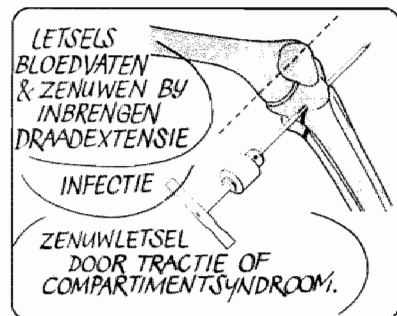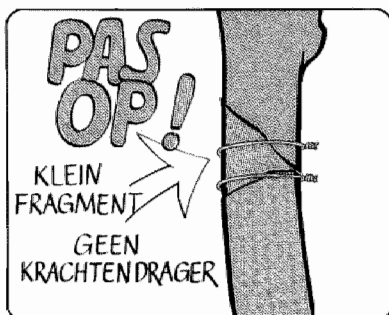
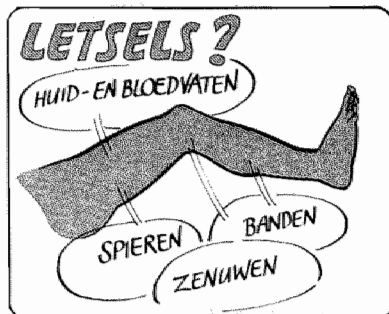
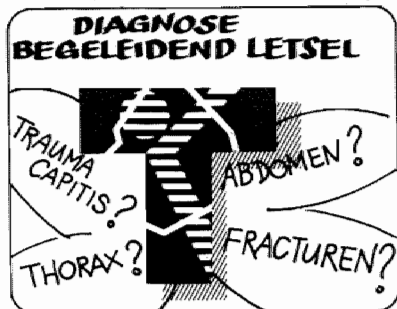
Dencker (1963) beschrijft 1005 femurschachtfracturen waarbij draadextensie is toegepast in 976 gevallen. In 5% hiervan ontstaan complicaties. Drie patiënten hebben een osteïtis gekregen, twee patiënten een zenuwletsel. Bij 21 patiënten is de Kirschnerdraad uit het bot gescheurd. Bij 21 andere patiënten is een infectie van de weke delen ontstaan. Bij een draadextensie door de tuberositas tibia ziet Dencker in 3% en bij een draadextensie door het distale femur in 9% complicaties.

Böhler (1957) is geen voorstander van draadextensie boven de knie, daar hij ten gevolge hiervan ankylose van de knie, amputatie en osteomyelitis met dodelijke afloop heeft waargenomen.

Ook Watson-Jones (1976) adviseert de draadextensies niet door het distale femur aan te brengen, omdat hij adhaesies in het kniegewricht ten gevolge van infectie langs de Kirschnerdraad vreest. Evenals Böhler waarschuwt hij tegen te langdurige tractie. Böhler vindt tractie gedurende zes weken het maximum. Watson-Jones denkt, dat de oorzaak van beschadiging van het kniegewricht gezocht moet worden in tractie met te veel gewicht.

Miller (1978) bespreekt de problemen van draadextensie bij 43 kinderen. Hij heeft bij 10 kinderen, waarbij in 90° flexie door de tuberositas tibiae is getrokken, veel knieklachten en in zeven gevallen radiologisch een luxatie of subluxatie van het kniegewricht gezien. Miller is bij kinderen voorstander van draadextensie door het distale deel van het femur.

# PROBLEMEN BIJ DE PRE-OPERATIEVE VOORBEREIDING

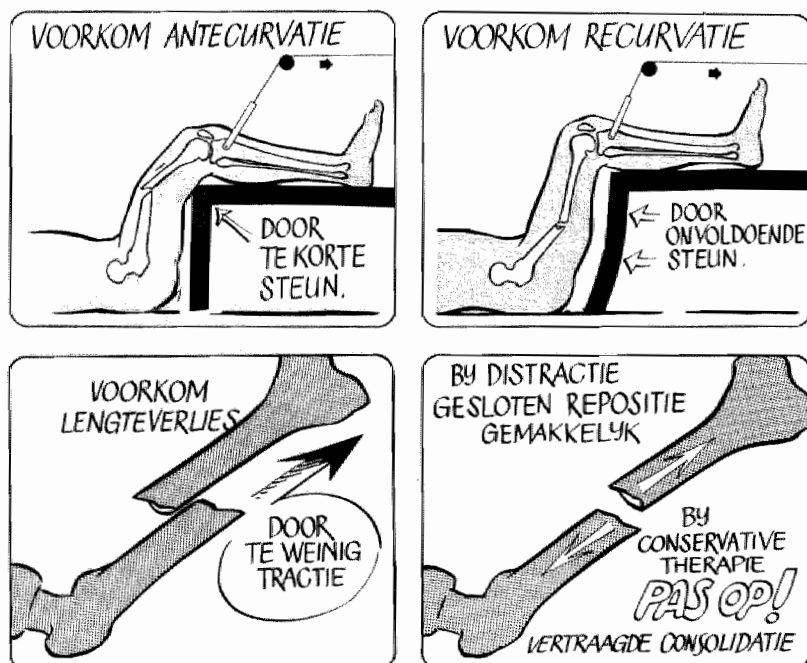


Als voorbereiding op een intra-medullaire osteosynthese van het femur ontstaat door het openen van de mergholte bij het aanbrengen van een supracondylaire draadextensie langs de Kirschnerdraad een verbinding met de buitenwereld. Door de aanwezigheid van dit boorkanaal ontstaat een verhoging van het infectierisico (Koslowski 1962). In Maastricht wordt frequent tractie toegepast met behulp van een "Denhamnail", die met een schroefdraad vastzit in de laterale corticalis van de tibia en daardoor niet heen en weer kan schuiven. Bij 25 conservatief behandelde patiënten hebben wij bij gebruik van deze "Denhamnail" nooit een weke delen infectie of geïnfecteerd penkanaal gezien.

- 9.3.2. Problemen bij de verdere behandeling van de patiënt in tractie  
De meest voorkomende fout bij een patiënt die behandeld wordt met draadextensie is onvoldoende controle van de juiste positie van de patiënt op een Braunse slede of in een Thomas "splint". Plaatsen waar gevaar bestaat voor het ontstaan van drukplekken moeten regelmatig gecontroleerd worden (Watson-Jones 1976). In ieder geval moet de positie van de patiënt zodanig zijn, dat een effectieve vorm van tractie kan worden gehandhaafd. Om recurvatie tegen te gaan moet het bovenbeen voldoende steun ondervinden. Om een antecurvatiestand te voorkomen moet de steun over een behoorlijke afstand plaatsvinden. Afhankelijk van de plaats van de fractuur in de femurschacht moet door de tractie de dislocatieneiging, die ontstaat door de aanhechting van bepaalde spiergroepen, worden tegengegaan.

Figuur 20.

## PROBLEMEN BIJ DE BEHANDELING VAN DE PATIENT IN TRACTIE.



PREOPERATIEF → GEHELE PATIENT ONDERZOEKEN NAAR GEÏNFECTEERDE WONDEN

Er mag geen verlies van botlengte optreden, daar langer durende verkorting van het femur een gesloten repositie bij de intramedullaire osteosynthese onmogelijk maakt. Ook in onze kliniek wordt een zekere mate van distractie als voorbereiding op een intramedullaire osteosynthese nagestreefd (Koslowski 1962). In ieder geval moet de tractie zodanig uitgevoerd worden dat indien er contra-indicaties voor osteosynthese ontstaan, de behandeling moeiteloos voortgezet en afgemaakt kan worden als conservatieve therapie (figuur 20).

#### 9.3.3. Problemen in de onmiddellijke pre-operatieve fase

Bij patiënten die voorbehandeld zijn met draadextensie moet in de periode vóór de operatie een nauwkeurige inspectie van het operatieterrein geschieden. Infectie of niet genezen wonden in dit gebied of elders op het lichaam van de patiënt vormen een contra-indicatie voor operatie. Het scheren van de huid dient onmiddellijk voorafgaande aan de operatie te gebeuren, om te voorkomen dat de toegang naar de fractuur door een gebied met potentiëel geïnfecteerde huidlaesies gekozen wordt. Multitraumapatiënten of patiënten die wegens een ernstig weke delen letsel acuut geopereerd worden dienen uitvoerig onderzocht te zijn. Respiratie en circulatie moeten gestabiliseerd zijn. De behandeling van letsels van thorax en abdomen verdient voorrang boven de fractuurbehandeling. Bij voorkeur worden bij een multitraumapatiënt meerdere operatieteams gelijktijdig ingezet om de operatieduur zoveel mogelijk te beperken (Burri 1982).

#### 9.3.4. Problemen bij de voorbereiding van de intramedullaire osteosynthese

##### 1. Instrumentarium.

a. Alvorens een intramedullaire osteosynthese te beginnen dient de operateur gecontroleerd te hebben, dat een volledige set mergpenen ter beschikking staat. Het mag niet voorkomen, dat een osteosynthese met een minder bevredigend resultaat wordt beëindigd omdat de juiste maat pen niet aanwezig is.

b. Een controle op het goed functioneren van het benodigde instrumentarium is een vereiste. Boormachines moeten onderhouden en versleten instrumenten tijdig vervangen worden.

c. Röntgenapparatuur is onmisbaar voor de juiste uitvoering van een intramedullaire osteosynthese. Een goede pre-operatieve planning en het beproeven van de juiste opstelling van de röntgenapparatuur, is essentieel om de osteosynthese tot een goed einde te brengen.

d. De operatie moet uitgevoerd worden op een voor dit doel geschikte operatietafel. Aan zeer essentiële zaken als röntgendoorlaatbaarheid van en voldoende ruimte rond het operatieterrein moet worden voldaan.

##### 2. Ligging van de patiënt.

De positie van de patiënt op de operatietafel moet zodanig zijn, dat de trochanter major, de crista iliaca en de laterale zijde van het bovenbeen vrij zijn. De patiënt moet zodanig liggen, dat er voldoende ruimte beschikbaar is om handelingen als opboren van de mergholte en inslaan van de mergpen ongehinderd te kunnen uitvoeren. Küntscher (1967) beveelt aan de patiënt in zijligging op de extensietafel te opereren. Grosse en Kempf verrichten de operatie in rugligging op de extensietafel (Vécsei 1978).

De A.O.-groep beveelt aan de intramedullaire osteosynthese uit te voeren in zijligging zonder extensietafel (Müller 1977). Het gebruik van de extensietafel is afhankelijk van de patiënt die behandeld moet worden. Het gebruik ervan bij multitraumapatiënten brengt vaak met zich mee, dat de patiënt in aansluiting aan andere operaties, ter behandeling van letsels van thorax en abdomen moet worden overgetild. Voor deze patiënten lijkt

het gebruik van een extensietafel minder aangewezen. Aangezien een extensietafel hulp biedt bij de repositie, kan hiervan bij electieve operaties nuttig gebruik worden gemaakt. Het in juiste positie brengen van een patiënt vóór de operatie is een wezenlijk onderdeel van de operatie en behoort tot de taak van de operateur. Een foutieve ligging zal de operatie bemoeilijken, of zelfs onmogelijk maken. Bovendien moet worden toegezien op voldoende polstering rond het kniegewricht en de genitalia (Koslowski 1962).

#### 9.4. PROBLEMEN BIJ DE OPERATIE (figuur 21)

Dencker (1964) beschrijft, dat bij een groep van 459 patiënten in 14% van de gevallen zich technische problemen voordoen. De problemen, die kunnen ontstaan door het afdekken van de patiënt, gebruik van röntgenapparatuur, openen van de mergholte, inbrengen van de voerdraad, opboren van de mergholte en inslaan van de pen worden hieronder besproken. Bij 25 (17%) van de 143 in Maastricht behandelde fracturen is tijdens de operatie een technisch probleem gerezen.

##### 1. Afdekken van het operatieterrein.

Van belang is, dat bij het afdekken van de patiënt een vast schema gevolgd wordt. Hierbij moet rekening gehouden worden met de mobiliteit die noodzakelijk is voor het gebruik van de röntgenapparatuur. Bovendien moet zodanig afgedekt worden, dat indien een gesloten repositie niet lukt, moeiteloos kan worden overgegaan tot een open repositie. Ook moet met de mogelijkheid tot het verkrijgen van spongieus bot rekening worden gehouden (Weller 1973). Om zo weinig mogelijk fouten te maken, zal in iedere chirurgische kliniek een standaard procedure voor het afdekken moeten worden gevolgd.

##### 2. Röntgenlaborant(e).

Een absolute vereiste is, dat de laborant(e) die de röntgenapparatuur bediend ervaring en inzicht heeft in de procedure die tijdens de osteosynthese gevolgd wordt. Vanzelfsprekend moet de röntgenlaborant(e) met betrekking tot het handhaven van de steriliteit gewend zijn aan het werk in de operatiekamer.

##### 3. De toegang tot het mergkanaal.

Het openen van de mergholte is een zeer belangrijke stap. De incisie moet proximaal van de trochanter major liggen, in het verlengde van de femurschacht (Küntschner 1967). Letsel van weke delen dient voorkomen te worden. Na het klieven van de fascia lata wordt de trochanter major gepalpeerd. De juiste plaats om de mergholte te openen is even lateraal en ventraal van de top van de trochanter gelegen (Schauwecker 1981). Deze plaats wordt bepaald door de vorm van het femur. Indien mediaal van de top van de trochanter de mergholte wordt geopend, bestaat het gevaar van ernstige beschadiging van het collum femoris of van de vascularisatie van de femurkop. Bij openen van het heupgewricht kan een artritis ontstaan (Schatzker 1980). Bovendien ontstaat tijdens het opboren nog enige vergroting van de introductieplaats van de pen, zodat een laterale toegang, de kans op beschadiging van het collum femoris verkleint. Aangezien het femur een lichte antecurvatie vertoont, zal om een zo recht mogelijk kanaal voor de mergpen te krijgen, de mergholte zo ventraal mogelijk geopend worden. Doordat het proximale fractuurfragment in de heup geflecteerd is, kan met de priem ook de corticalis aan de dorsale zijde van het trochantermassief worden geopend. De voerdraad en uiteindelijk ook de pen komen hierdoor dorsaal buiten de mergholte te liggen. Het inbrengen van de priem in de

juiste richting is van groot belang. Een foutief gekozen plaats om de mergholte te openen kan tot uitbreken van de pen of zelfs fracturen van het trochantermassief aanleiding geven. Een intramedullaire osteosynthese kan dan niet meer plaatsvinden.

#### 4. Inbrengen van de boorgeleider.

Nadat de mergholte is geopend wordt een van een knop voorziene voerdraad (boorgeleider) in de mergholte gebracht. De punt van deze voerdraad wordt licht gebogen, zodat bij het opzoeken van de mergholte van het distale fractuurfragment met deze gebogen voerdraad beter gemanooeuvreerd kan worden (Koslowski 1962, Küntscher 1967, Weller 1973). De ligging van de boorgeleider moet na het passeren van de fractuurspleet, in het proximale en distale deel van het femur in twee richtingen gecontroleerd worden. De boorgeleider moet centraal in het distale deel van de mergholte liggen, omdat daarmee hoekafwijkingen van het boorkanaal in het frontale en sagittale vlak worden voorkomen.

#### 5. Het opboren van de mergholte.

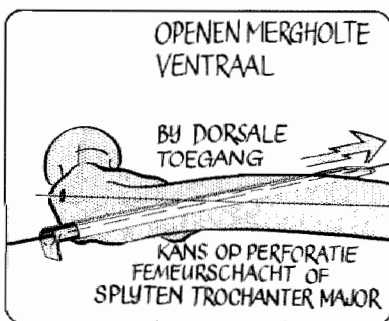
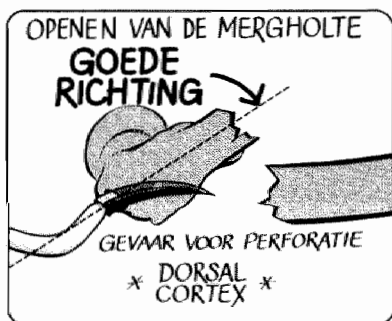
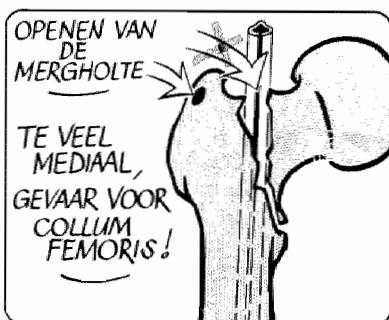
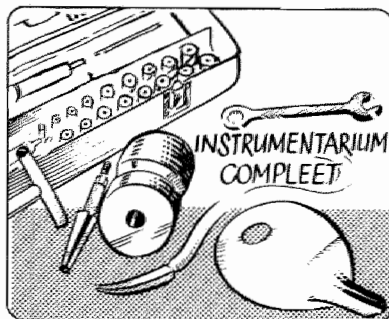
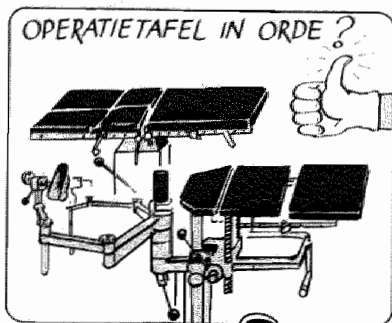
Bij het opboren mag niet te veel kracht gebruikt worden, daar botfragmenten kunnen afbreken, waardoor de kans op stabiliteit verloren gaat. In onze serie patiënten is dit tweemaal gebeurt (patiënt 003 en 121). Bij het opboren moeten boren, die in diameter opklimmen met 0,5 mm in de juiste volgorde worden gebruikt. Bij gebruik van de Kaessmannpen hoeft over het algemeen niet verder dan 11 mm opgeboord te worden. Bij oudere patiënten met wijde mergholte kan opboren soms achterwege blijven. Indien de boor afbreekt of vastloopt in de mergholte kan deze teruggehaald worden door het uitslaan van de boorgeleider, die speciaal voor deze complicatie een knop aan het uiteinde heeft. Indien de boorgeleider teruggeslagen wordt en de boor toch proximaal van de fractuur in situ blijft, kan de boorknop met een Küntscherpen vanuit de fractuur teruggeslagen worden. Een distaal van de fractuur vastzittende boorkop kan voor de pen uitgedreven worden naar het distale deel van de mergholte. Een bezwaar hierbij is, dat het metaal van de boor vaak een andere samenstelling heeft dan het metaal van de pen, zodat gevaar voor corrosie ontstaat.

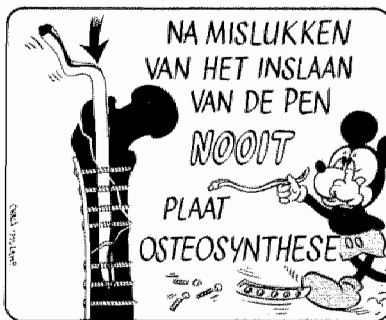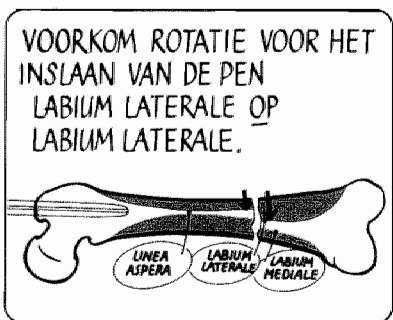

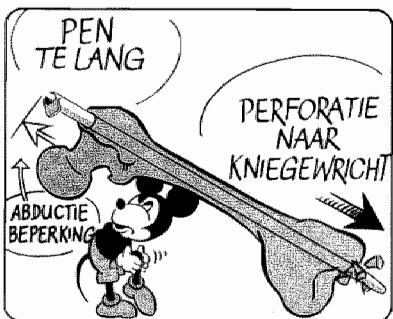
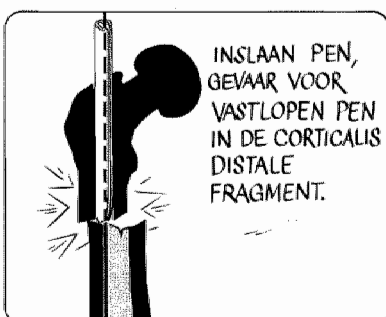
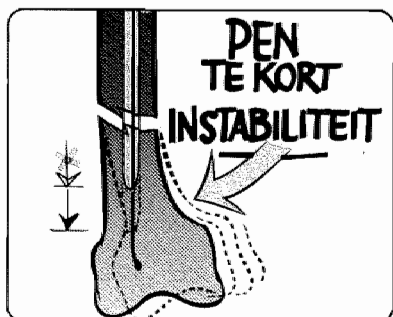
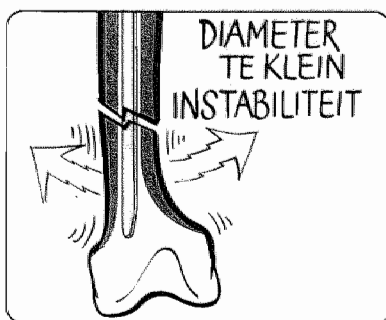
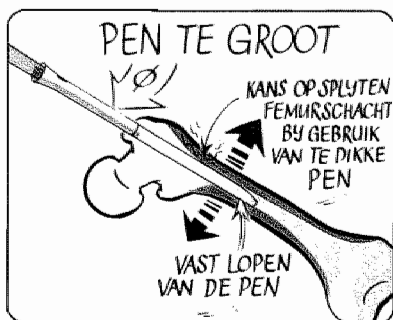Ook voor excentrisch uitboren van de mergholte moet gewaakt worden. Dit gebeurt vooral aan de voorzijde van het femur ten gevolge van de antecurvatie. Het opboren dient te geschieden over de hele lengte van de schacht. Stabiliteit wordt alleen bereikt indien de boor boven en onder het niveau van de fractuur over een afstand van 3 à 4 cm goed "pakt". Indien hier niet op gelet wordt, wordt geen stabiliteit bereikt volgens het Küntscher-principe. Indien weerstand wordt ontmoet is het van belang het opboren geleidelijk en zonder veel kracht voort te zetten. Het is aan te raden om bij het toenemen van de weerstand tijdens het boren, de boor terug te trekken daar deze geheel gevuld kan zijn met boormeel. Dit kan door warmte-ontwikkeling tot breuk van het boormateriaal aanleiding geven, terwijl door de hitte ook necrose van het bot ontstaat (Küntscher 1967, Schatzker 1980).

#### 6. Het inslaan van de pen.

Nadat de juiste lengte is gemeten, controleert de operator zelf de maten. Naast een juiste diameter moet ook een juiste lengte gekozen worden. Een te korte mergpen kan, zeker bij een laag in de potentiële isthmus gelegen fractuur, tot instabiliteit leiden. Een te lange pen zal uitsteken boven de trochanter en de abductie beperken of zal in het kniegewricht binnendringen. Dencker (1964) heeft drie gevallen (0,66%) van perforatie van het kniegewricht bij intramedullaire osteosynthese beschreven. Het inslaan van

# PROBLEMEN BY DE OPERATIE







de pen geschiedt over een pengeleider met een diameter van 4 mm zonder knop aan het uiteinde. Deze minder buigzame pengeleider behoedt voor een gevreesde complicatie waarbij de pen tijdens het inslaan als een holle beitel de corticalis binnendringt en het femur kan doen splijten. Dencker (1964) beschrijft deze complicatie in zes (1,3%) van de 459 gevallen. In onze serie is dit tweemaal voorgekomen (patiënt 003 en 121). Het inslaan mag nooit met kracht gebeuren. Indien veel weerstand wordt ontmoet, zal een halve millimeter verder opgeboord moeten worden. Het is nooit geheel te voorspellen of een mergpen al dan niet vast zal lopen, omdat er naast de inklemming in de mergholte door de fysiologische antecurvatie van het femur ook wrijving tussen de pen en het femur ontstaat. Bovendien zullen er door het drijven van een recht lichaam in een gebogen kanaal rotatiemomenten ontstaan (Lemmens 1981). Vastlopen van de pen wordt door Dencker (1964) in 24 gevallen (5,2%) beschreven. In 12 gevallen kon de pen teruggetrokken worden, in de overige gevallen werd de pen ter hoogte van de trochanter afgezaagd. Bij de in Maastricht behandelde patiënten werd deze complicatie bij het inbrengen nooit gezien. Indien een mergpen onwrikbaar in de mergholte vastloopt kan, ten einde deze te verwijderen, het femur met de oscillerende zaag in de lengterichting opengezaagd worden (Broad 1977, Koslowski 1962, Schatzker 1980). Ook kan men de mergpen boven de top van de trochanter afzagen en verder een conservatieve therapie kiezen (Dencker 1964). Indien de pen boven het niveau van de fractuur is vastgelopen kan deze met een kleinere maat pen vanuit de fractuur terug geslagen worden (Lottes 1953).

Om bij het inslaan rotatie-afwijkingen te voorkomen dient, voordat de fractuur met de pen gepasseerd wordt, de repositie wat betreft rotatie gecontroleerd te worden. Bij het passeren van de fractuur moet de punt van de pen röntgenologisch gevolgd worden om te vermijden, dat de pen in de corticalis van het distale fragment gedreven wordt. Indien dit gebeurt moet de pen teruggeslagen worden en na uitwendige manipulatie een nieuwe poging worden gedaan. De pen wordt vervolgens, onder controle van de rotatie, in het femur geslagen tot het proximale deel van de pen op gelijk hoogte is met de top van de trochanter major. Goede controle van lengte en diameter van de pen voorkomt, bij voorzichtig inslaan ervan, het overlangs splijten van de femurschacht of het uitbreken van grote fragmenten. In een dergelijk geval kan met het Kaessmann/cerclage-systeem, de grendelpen en fixateur externe alsnog stabiliteit worden bereikt. Nooit mag aansluitend aan een mislukte poging tot intramedullaire osteosynthese, waarbij de mergholte is opgeboord, worden overgegaan tot osteosynthese met een plaat, daar dan zowel de medullaire als periostale vaatvoorziening vernield wordt. In zeldzame gevallen komt het voor, dat de pen buiten de mergholte komt te liggen van het distale fragment. Het is mogelijk, dat een dergelijke complicatie bij röntgencontrole in één richting niet onmiddellijk wordt opgemerkt. Dencker (1964) heeft dit in twee gevallen (0,44%) gezien. Daarnaast beschrijft Dencker in twee gevallen (0,44%) een perforatie van de femurschacht. Verder vindt men in de literatuur een melding over een luchtembolie ten gevolge van het inslaan van een Küntscherpen (Lécutier 1957). Küntscher (1967) waarschuwt tegen te snel inslaan van een Küntscherpen aangezien hierdoor mogelijk vetembolieën kunnen ontstaan. Bij symptomen die kunnen passen bij een vetembolie mag geen intramedullaire osteosynthese worden uitgevoerd. Küntscher wacht daarom een aantal dagen alvorens tot het inbrengen van een mergpen over te gaan. Zeer uitzonderlijk is de complicatie waarbij tijdens een gesloten procedure de pen achter het distale fragment van het femur is geslagen, en door een beschadiging van de arteria femoralis een amputatie moest worden verricht (Watson-Jones 1950).

## 9.5. NABEHANDELING

Bij de nabehandeling van patiënten waarbij een femurschachtfractuur is gestabiliseerd met een mergpen treden over het algemeen weinig problemen op. Postoperatief worden de patiënten de eerste dagen verpleegd met heup en knie in 90° flexie, om in een later stadium er van verzekerd te zijn dat de flexiemogelijkheid van de knie tot 90° behouden blijft (Schatzker 1980). In een vroeg stadium moeten isometrische quadricepsoefeningen en actieve oefeningen van het been verricht worden. Dit vroegtijdig oefenen zal bij mobilisatie, partiël en volledig belast lopen, de stabiliteit van het been ten goede komen. Veel aandacht moet besteed worden aan het voorkomen van druk op de nervus peroneus.

In principe kan de patiënt gemobiliseerd worden nadat blijkt dat de wondgenezing ongestoord is. Bij osteosynthese met een Küntscherpen kan na 2 tot 4 weken het been volledig belast worden. Bij osteosynthese met een Kaessmannpen, al of niet in combinatie met cerclage, wordt volledig belast lopen toegestaan op geleide van de radiologische bevindingen (hoofdstuk 7.2.10., 8.3.).

Indien de osteosynthese niet geleid heeft tot goede rotatiestabiliteit moet de nabehandeling worden aangepast. Het onderbeen van een in bed liggende patiënt heeft een tendens om in exorotatie te gaan liggen (Schatzker 1980). Deze rotatie kan worden tegengegaan door het been op een Braunse slede te leggen. Ook kan gebruik worden gemaakt van een Watson-Jones-laars, waarbij oefenen van knie en heupgewricht mogelijk blijft. Zodra op de röntgenfoto enige callusvorming zichtbaar is, kan een begin worden gemaakt met partiël belast lopen. Indien de periostale callusvorming toeneemt, kan worden uitgebreid naar volledig belast lopen.

Indien volledig belasten van het been mogelijk is, blijkt er ondanks isometrische quadricepsoefeningen vaak toch nog een zekere atrofie van de bovenbeensmusculatuur te zijn opgetreden.

Het is in verband met het herstel van deze atrofie zeer belangrijk veel aandacht te besteden aan het loop- en standpatroon. De laatste jaren wordt hiervoor in Maastricht een uitvoerige loopinstructie gegeven om de patiënten aan te zetten hun been snel en verantwoord te belasten. Deze loopinstructie beoogt het herstel van een normaal looppatroon waarbij gelet wordt op een evenwichtige staplengte, het afrollen van de voet en de coördinatie van de heup-, knie- en voetbeweging. De ervaring met deze loopinstructie is opgedaan bij de toepassing van bandagetechnieken bij de behandeling van enkelbandletsels (Van den Hoogenband 1982).

Wat betreft de sportbeoefening, wordt onderscheid gemaakt tussen sporten waarbij buiten wedstrijdverband gecontroleerde bewegingen worden gemaakt (o.a. lopen, fietsen, fitnessstraining) en wedstrijdsporten (o.a. voetbal, hockey, tennis, atletiek). De sportbeoefening waarbij gecontroleerd wordt bewogen, kan toegestaan worden vanaf het moment waarop volledig belast wordt. Wedstrijd- en contactsport worden toegestaan indien er röntgenologisch volledige consolidatie is en er een volledig normaal looppatroon, tot hardlopen toe, is ontstaan.

Meestal kan het osteosynthese materiaal na één jaar verwijderd worden. Refracturen na verwijderen van het materiaal zoals deze bij plaatosteosynthese worden waargenomen zijn niet opgetreden (Roberts 1977). Pijnklachten door callusvorming rond de trochanter major zijn soms een reden om de pen nog binnen het jaar te verwijderen.



## 10. Behandelingsprotocol voor femurschachtfracturen

In de voorafgaande hoofdstukken zijn de behandelingsresultaten en problemen bij 139 patiënten met 143 femurschachtfracturen besproken. Met de Küntschermethode, aangevuld met de mogelijkheden van de Kaessmanncompressiepen, kunnen alle voorkomende fracturen van de femurschacht oefenstabiel worden geopereerd. De Küntschermethode heeft als nadeel een geringe rotatiestabiliteit en een toepassingsgebied, dat beperkt is tot het gebied van de potentiële isthmus bij dwarse en korte schuine fracturen.

De Kaessmannpen heeft als nadeel een ingewikkelde operatietechniek.

Toch is in vergelijking met een plaatosteosynthese het aantal gestoorde consolidaties en infecties laag (Winquist 1980). De resultaten behaald met Küntscher- en Kaessmannpen in combinatie met cerclage zijn, vergeleken met de in de literatuur beschreven behandelingsresultaten van de A.O.-plaat bij comminutieve femurschachtfracturen weergegeven in tabel 57.

Tabel 57.

A.O.-plaat vergeleken met Küntscher en Kaessmann/cerclage.

auteur	jaar	aantal fracturen	infectie	gestoorde consolidatie
Kootstra	1973	43	7 %	13,5%
Taillard	1976	80	4 %	5 %
Koudi	1977	100	6 %	6 %
Roberts	1977	35	2,8%	11,4%
Tscherne	1977	160	8,6%	13,1%
Stapert	1979	34	2,9%	8,8%

De 34 in Maastricht via de intramedullaire methode behandelde fracturen zijn verzameld in de periode van 1967 tot 1979. Ofschoon de getallen klein zijn, is het duidelijk dat de stabiele intramedullaire osteosynthese zeker niet onder doet voor andere behandelingsmethoden (Stapert 1979).

De nadelen van de plaatosteosynthese zijn de devascularisatie van het bot en de spier bij repositie en het aanbrengen van de plaat. Het been kan bovendien na plaatosteosynthese langdurig niet belast worden (Schatzker 1980). Na verwijderen van het osteosynthese materiaal dreigt bovendien de refractuur.

De behandelingsresultaten van de beschreven osteosynthese vormen zijn de reden geweest, dat er in de laatste jaren gezocht is naar verbeterde intramedullaire osteosynthese technieken.

Over de waarde van deze nieuwe technieken kan aan de hand van de beschreven patiëntenserie natuurlijk geen wetenschappelijk gefundeerd oordeel worden gegeven.

In de laatste twee jaar zijn in onze kliniek een 30-tal patiënten behandeld met de grendelpen en een tiental patiënten met de verbeterde compressiepen volgens Derweduwen. Deze twee laatste intramedullaire osteosynthese technieken hebben door de vereenvoudiging van de operatietechniek en een verbeterde rotatiestabiliteit een plaats gekregen in het behandelingsprotocol.

In de volgende paragrafen worden de overwegingen besproken, die van belang zijn bij de keuze van een behandelingsmethode.

## 10.1. ALGEMENE TOESTAND VAN DE PATIENT

### 1. Leeftijd.

Bij niet gesloten epifysairlijnen wordt, indien er geen sprake is van multitrauma, gekozen voor de conservatieve behandeling (Bjerkreim 1983). Ook bij adolescenten zal conservatieve therapie overwogen worden. Op gevorderde leeftijd, waarbij de grens bij ongeveer 65 jaar kan liggen, moet gekozen worden voor een operatieve therapie zonder langdurige immobilisatie.

### 2. Pre-existente ziekten.

Pre-existente ziekten verhogen het risico van een operatie, maar bovenal van langdurige immobilisatie. Het is soms verwonderlijk hoe de fracturen van patiënten met ernstige algemene problemen toch zeer goed consolideren. Zo is bijvoorbeeld hemodialyse of behandeling met cytostatica geen contra-indicatie voor operatie.

### 3. Algemene toestand ten gevolge van het ongeval.

Multitraumapatiënten zijn patiënten met letsels van twee of meer belangrijke orgaanstelsels. Hun I.S.S. ligt daarbij meestal boven de 20 punten. Stabiele operatieve fixatie van met name de femurschachtfracturen maakt de patiënt verpleegbaar en draagt aanzienlijk bij aan de preventie van infectie, "respiratory distress"-syndroom, sepsis en "multiple organ failure" (Goris 1982).

## 10.2. WEKE DELEN LETSEL

Een fractuur van het bot betekent altijd een niet te verwaarlozen letsel van de buiten het bot gelegen structuren in het bovenbeen. De weke delen koker wordt bij een direct trauma door geweldsinwerking van buiten af beschadigd nog voor het bot breekt. Er treden bovendien belangrijke letsels op, doordat een dynamisch belast femur binnen de weke delen koker bij de fractuur als het ware explodeert (Sauter 1983). Aangezien het bot voor zijn herstel in de eerste weken na de fractuur vrijwel geheel afhankelijk is van de vascularisatie vanuit de weke delen, bepaalt de toestand van de weke delen in eerste instantie de prognose van de fractuur. Waar in een gezonde weke delen koker een fractuur ook zonder absolute stabiliteit voortreffelijk zal genezen, betekent stabiele fixatie van het bot bij een ernstig weke delen letsel vaak de enige mogelijkheid het been te behouden. Ernstig letsel van de weke delen betekent, dat er absoluut tot osteosynthese of fixateur externe moet worden overgegaan. Dit geldt ook bij kinderen.

### 10.2.1. Huidletsel

Ernstig verlies of letsel van de huid door contusie, laceratie, décollement of verbranding vormen een indicatie voor acute osteosynthese of fixateur externe.

### 10.2.2. Vaatletsel

De prognose van een binnen zes uur na het ongeval operatief behandeld letsel van bloedvaten wordt in hoge mate bepaald door het tevens primair uitvoeren van een goede osteosynthese.

### 10.2.3. Zenuwletsel

Bij zenuwletsels is osteosynthese aangewezen. Indien een zenuwletsel is vastgesteld, zal dit zo mogelijk binnen zes uur behandeld worden met een primaire anastomose of door interpositie van een zenuwtransplantaat met

behulp van microchirurgische technieken. Het is mogelijk beter een proximale in het bovenbeen gelegen fractuur met traumatische onderbreking van de nervus ischiadicus en ernstig weke delen letsel door middel van een primaire amputatie te behandelen.

#### 10.2.4. Spierletsel

Moeilijk te beoordelen is het spierletsel. Vitale spier bloedt, contraheert en is rood van kleur. Indien aanwijzingen voor ernstig spierletsel of compartimentsyndroom bestaan, betekent stabiele osteosynthese met fasciotomieën vaak de enige kans op behoud van het been.

#### 10.3. LETSEL VAN HET BOT

##### 10.3.1. Plaats van de fractuur in de femurschacht

Zoals in hoofdstuk 5.1. is uiteengezet wordt de aard van de osteosynthese bepaald door de relatie tussen de potentiële isthmus en de plaats van de fractuur in de femurschacht. Niet comminutieve dwarse en korte schuine fracturen kunnen in het gebied van de potentiële isthmus voortreffelijk behandeld worden met een Küntscherpen. Buiten de potentiële isthmus moet gekozen worden tussen een compressiepen en een grendelpen (figuur 22).

##### 10.3.2. Vorm van de fractuur

Dwarse en korte schuine fracturen kunnen goed met de Küntscherpen, buiten de potentiële isthmus met de grendelpen worden behandeld. Bij spiraalfracturen zal het aanbrengen van cerclagedraden en axiale compressie noodzakelijk zijn.

Bij comminutieve fracturen kan men kiezen tussen een grendelpen of een fixateur externe die beiden volgens hetzelfde principe werkzaam zijn. De botlengte en rotatie van het femur worden hersteld zonder op nauwkeurige anatomische repositie van het ertussen gelegen deel acht te slaan (figuur 22).

#### 10.4. BEGELEIDENDE LETSELS

Na herstel van respiratie en circulatie bij een multitraumapatiënt moeten grote schachtfracturen gestabiliseerd worden. Homo- of heterolaterale begeleidende letsels die, indien zij niet gestabiliseerd worden het oefenen en belasten beïnvloeden, bepalen mede de indicatie tot osteosynthese. Hetzelfde geldt voor de aanwezigheid van wonden in het gebied van de fractuur of elders (Riska 1977, Goris 1982, Allgöwer 1983, Tscherné 1983).

#### 10.5. CONCLUSIE

Deze studie is verricht in een periode waarin de behandeling van femurschachtfracturen duidelijk in beweging is. Over het algemeen zijn goede functionele resultaten bereikt hoewel de behandeling in vele gevallen negatief is beïnvloed door frequent optredende, minder in het oog springende complicaties en anatomische restafwijkingen. Slechts 27% van de patiënten herstelt geheel klachtenvrij zonder restverschijnselen of complicaties doorgemaakt te hebben. Een femurschachtfractuur blijft ondanks de vele technieken die voor de behandeling ervan worden aangewend, een moeilijk te behandelen fractuur.

In onze kliniek hebben in de laatste decennia patiënten met een femurschachtfractuur, die door vorm of localisatie onder andere omstandigheden met plaatosteosynthese behandeld zouden zijn, een intramedullaire osteosynthese ondergaan.

De beste methode van osteosynthese is die operatietechniek, die zoveel mogelijk aangepast is aan de omstandigheden van een bepaalde patiënt en gekozen wordt uit het arsenaal van goede mogelijkheden waarmee een be-

paalde chirurg vertrouwd is. Voor Maastricht betekent dit de intramedullaire osteosynthese. Door de grote hoeveelheid van factoren die de keuze van osteosynthese van een femurschachtfractuur bij een patiënt bepalen, is het duidelijk, dat het propageren van één enkele methode niet mogelijk is. Slechts een evenwichtige keuze uit de verschillende mogelijkheden zal tot betere resultaten kunnen leiden.

De bestudering van met Küntscher- en Kaessmanncompressiepen behandelde patiënten heeft laten zien, dat met intramedullaire methoden moeilijke femurschachtfracturen te behandelen zijn. Ondanks de beschadiging van de intramedullaire vaatvoorziening, kunnen in combinatie met cerclage comminutieve en spiraalfracturen intramedullair behandeld worden. Spiraalfracturen van de femurschacht bij oudere patiënten kunnen met compressie en cerclage zeer stabiel gefixeerd worden. De Kaessmannpen moet gezien worden als voorloper van de meer recent ontwikkelde compressiepen volgens Derweduwen (1979). Met de komst van de grendelpen ontwikkeld door Klemm (1972) en vervolmaakt door Grosse en Kempf (1978) en sinds bijna twee jaar beschikbaar in Nederland, is een methode van intramedullaire osteosynthese operationeel die vrijwel alle nadelen van Küntscher- en Kaessmannpen mist. Het is gezien de zeer redelijke behandelingsresultaten van de met Küntscherpen en Kaessmann/cerclage behandelde patiënten onredelijk het systeem van de grendelpen op dit moment niet aan te prijzen. Daarom heeft deze nieuwe methode waarmee alle femurschachtfracturen kunnen worden behandeld een plaats heeft gekregen in ons behandelingsprotocol. Superieur bij de behandeling van dwarse en korte schuine fracturen in het gebied van de potentiële isthmus blijft de Küntscherpen.

Figuur 22. Behandelingsprotocol.

Schema toepassing verschillende osteosynthesevormen, afhankelijk van leeftijd, algemene toestand weke delen, vorm en plaats van de fractuur.								
	leeftijd			algemene toestand		toestand weke delen		fractuur
	0-10	10-18	18-100	goed	slecht of multitrauma	goed	slecht	vorm plaats
conservatief	+	-	-	+	-	+	-	iedere vorm hele femurschacht
conservatief vroeg functioneel	-	+	-	+	-	+	-	iedere vorm hele femurschacht
fixateur externe	+	+	+	-	+	-	+	iedere vorm hele femurschacht
grendelpen	-	±	+	+	+	+	±	kort schuin buiten potentiële dwars ± $\Delta$ isthmus comminutief hele femurschacht
Küntscherpen	-	±	+	+	+	+	±	kort schuin in potentiële isthmus dwars ± $\Delta$
compressiepen + cerclage	-	±	+	+	+	+	±	spiraal ± $\Delta$ hele femurschacht comminutief
compressiepen	-	±	+	+	+	+	±	dubbel hele femurschacht

Fracturen die aan deze criteria voldoen, omvatten slechts 50% van het totale aanbod van femurschachtfracturen. De overige 50% zijn met de intramedullaire grendelpen en verbeterde compressiepen volgens Derweduwen, thans ook geschikt voor intramedullaire fixatie.

Indien de behandeling van femurschachtfracturen met een mergpen tot de routine van een bepaalde kliniek behoort, kan iedere femurschachtfractuur na een keuze uit Küntscher-, grendelpen of compressiepen, gestabiliseerd worden.

Het beschrijven van series patiënten behandeld volgens één bepaalde methode is daarom niet zinvol.

Het is noodzakelijk om prospectief onderzoek te verrichten naar de behandelingsresultaten van een bepaalde fractuur, waarbij de keuze uit de verschillende therapeutische mogelijkheden gemaakt wordt via een van tevoren opgesteld protocol. Alle patiënten met één bepaalde fractuur zullen hierbij beschreven moeten worden. Door gebruik te maken van een scoringssysteem voor begeleidende letsels, kan daarbij rekening worden gehouden met de ernst van het trauma. Patiënten kunnen hiermee in verschillende categorieën van ernst ingedeeld worden. Houden wij naast de bekende Küntscher-methode rekening met de nieuwe technische mogelijkheden van de fixateur externe en van de interne fixatie middels grendelpen en compressiepen, dan kan onderstaand behandelingsschema worden aangehouden (figuur 22).

Prospectieve toepassing van het behandelingsprotocol zal in de toekomst na onderzoek van de resultaten pas tot wetenschappelijk verantwoorde conclusies leiden.





## 11. Samenvatting

Deze studie heeft als doel de waarde aan te geven van de intramedullaire osteosynthese bij de behandeling van femurschachtfracturen. Een zorgvuldige analyse van de indicatiestelling en behandelingsresultaten van 139 behandelde patiënten met 143 femurschachtfracturen, in een periode van tien jaar, heeft geleid tot protocollair geneeskundige aanbevelingen voor de behandeling van patiënten met een femurschachtfractuur.

In hoofdstuk 2 wordt een overzicht gegeven van de historie van de operatieve en niet operatieve behandeling van femurschachtfracturen.

In hoofdstuk 3 wordt de anatomie van het bovenbeen besproken. De femurschacht wordt gedefiniëerd als dat deel van het femur, dat gelegen is tussen de onderbegrenzing van de trochanter minor en een lijn getrokken loodrecht op de lengte-as van het femur, 6 cm boven het kniegewricht.

In hoofdstuk 4 wordt ingegaan op de verschillende theorieën over botaanmaak. De invloed van opboren van de mergholte, het aanbrengen van cerclagegraden en de mechanische stabiliteit op de botaanmaak worden besproken. Een toelichting wordt gegeven op de wijze waarop bij gebruik van de Küntscherpen, de Kaessmannpen en de Kaessmannpen in combinatie met cerclage, mechanische stabiliteit wordt bereikt.

In hoofdstuk 5 wordt de indicatiestelling tot, de techniek van de drie typen intramedullaire osteosynthese, evenals de nabehandeling beschreven. De indicatiestelling wordt gesystematiseerd door invoering van het begrip potentiële isthmus. De potentiële isthmus is dat deel van de femurschacht, waar na opboren van de mergholte voldoende stevig corticaal bot overblijft om met elastische inklemming van een Küntscherpen stabiliteit te krijgen. Alleen bij dwarse en korte schuine fracturen in deze potentiële isthmus, is met een Küntscherpen voldoende stabiliteit te verkrijgen. Fracturen die niet aan deze voorwaarden voldoen, moeten met een andere operatietechniek behandeld worden. In Maastricht worden hiervoor de Kaessmannpen en de Kaessmannpen in combinatie met cerclage gebruikt.

Het tijdstip van de operatie is afhankelijk van de begeleidende letsels en de toestand van de weke delen. Multitraumapatiënten en patiënten met een ernstig weke delen letsel worden acuut geopereerd. Om de vascularisatie van het gefractureerde bot te laten herstellen, worden patiënten met gesloten geïsoleerde letsels in principe na tien dagen geopereerd.

In hoofdstuk 6 worden begeleidende letsels ingedeeld, waarbij gebruik wordt gemaakt van de Injury Severity Score (I.S.S.). Gebruik makend van deze I.S.S. kunnen patiënten afhankelijk van de ernst van het trauma, in categorieën worden ingedeeld. Van de bestudeerde patiënten heeft 27% als enig letsel een femurschachtfractuur.

In hoofdstuk 7 wordt een analyse gegeven van het patiëntenbestand. De gemiddelde leeftijd van 101 mannen en 38 vrouwen bedraagt 33,5 jaar. Bij 7,9% van de patiënten komen pre-existente ziekten voor. Een verkeersongeval is in 81% van de gevallen de oorzaak van de femurschachtfractuur. Het interval tussen ongeval en na-onderzoek bedraagt gemiddeld 6,5 jaar. Met een Küntscherpen zijn 80 fracturen, 32 fracturen met een Kaessmannpen en 31 fracturen met Kaessmannpen en cerclage behandeld. De opnameduur bedraagt gemiddeld 63 dagen. De tijdsduur tot röntgenologische consolidatie bedraagt voor de Küntschergroep 14,9 weken, voor de Kaessmanngroep 19,6

weken en voor de Kaessmann/cerclage groep 13,1 weken (tabel 22).

Ernstige complicaties zoals infectie, gestoorde consolidatie en ernstig verlies van functie komen slechts bij 7% van de patiënten voor. Toch maakt het merendeel van de patiënten (73%) minder belangrijke complicaties door of houdt geringe klachten (tabel 44).

Slechts 27% van de patiënten heeft het genezingsproces van een femurschachtfractuur doorgemaakt zonder complicaties of blijvende klachten. Bij de anatomische afwijkingen vormt de rotatiedeformiteit, die bij 47% van de patiënten wordt gevonden, het grootste probleem.

In hoofdstuk 8 wordt een overzicht gegeven van de behandelingsresultaten van 25 patiënten die niet operatief zijn behandeld. 14 Patiënten zijn conservatief behandeld met draadextensie op Braunse slede, elf patiënten zijn vroeg functioneel behandeld met Perkinstractie en "thigh lacer". De opnameduur bedraagt voor de conservatief behandelde patiënten gemiddeld 87 dagen, voor de met Perkinstractie behandelde patiënten 56 dagen. Gemiddeld verlopen 18,7 weken tot röntgenologische consolidatie in de conservatief behandelde groep en 13,4 weken bij de met Perkinstractie behandelde patiënten (tabel 47).

Bij de complicaties van de niet operatief behandelde patiënten wordt één patiënt gezien met een diepe infectie, terwijl in het totaal vier patiënten een refractuur hebben opgelopen. Een corrigerende osteotomie was achteraf noodzakelijk bij twee patiënten uit de conservatief behandelde groep en bij één patiënt uit de met Perkinstractie behandelde groep (tabel 53).

In hoofdstuk 9 worden de voor- en nadelen van de toegepaste behandelingsmethoden van patiënten met femurschachtfracturen, besproken. Een toelichting wordt gegeven over het voorkomen van problemen met begeleidende letsels, pre-existente ziekten, indicatiestelling, pre-operatieve voorbereiding, operatietechniek en nabehandeling.

In hoofdstuk 10 wordt vooruitlopend op prospectief onderzoek een verantwoording afgelegd voor de opstelling van een behandelingsprotocol, dat voor dit doel gehanteerd zal worden (figuur 22).

## 12. Summary

The idea behind this study was to assess the value of intramedullary osteosynthesis in the treatment of femoral shaft fractures.

A careful analysis of the indications for osteosynthesis and the results of the treatment of 139 patients with 143 fractures, within a period of ten years, led to formal medical recommendations for the treatment of patients with fractures of the femoral shaft.

In chapter 2, a brief review is given of the history of operative and non-operative treatment of the femoral shaft fracture.

In chapter 3, the anatomy of the femur is discussed. The femoral shaft is defined as the segment of the femur which is situated between the lower limitation of the trochanter minor and a line ruled perpendicular on the longitude axis, 6 cms above the knee-joint.

In chapter 4, different theories of bone formation are discussed. The influence of reaming of the medullary cavity, the use of encircling wire loops for the fixation of bone fragments and of mechanical stability on new bone formation is discussed.

The way in which mechanical stability is achieved by using the Küntscher-nail, the Kaessmannnail and the Kaessmannnail in combination with encircling wire loops is explained.

In chapter 5, the indications for operation, the technique of the three types of intramedullary osteosynthesis, as well as the follow-up treatment are described. The choice of method for intramedullary fixation is defined by adding the concept "potential isthmus".

The potential isthmus is defined as the segment of the femoral shaft where, after reaming of the medullary cavity, sufficient strong cortical bone remains to achieve stability by elastic impingement of a Küntscher-nail. Only in transverse or short oblique fractures located in this potential isthmus, sufficient stability is achieved with a Küntscher-nail. For fractures not within the limit of the potential isthmus, a different method of osteosynthesis has to be used. In these cases the Kaessmannnail and the Kaessmannnail in combination with encircling wire loops are used in Maastricht.

The moment of operation is dependent on the associated injuries and the soft tissue damage.

Multi-trauma patients and patients with serious soft tissue damage are operated upon acutely. In patients with isolated injuries the osteosynthesis is delayed for ten days.

In chapter 6, the associated injuries are described with the use of the Injury Severity Score (I.S.S.). In 27 percent of the patients, the femoral shaft fracture is their only injury.

In chapter 7, an analysis is given of the patients examined. The average age is 33.5 years. 38 Women and 101 men are described. In 7.9 percent of the patients, pre-existing diseases exist. In 81 percent of the cases, a traffic accident is the cause of the femoral shaft fracture.

The average interval between accident and the examination for follow-up amounts to 6.5 years.

80 Fractures were stabilized by means of a Küntscher-nail, 32 fractures by means of a Kaessmannnail, and 31 fractures were operated by means of a

Kaessmann nail in combination with encircling wire loops.

The average duration of hospitalization amounted to 63 days. The duration until radiological union was 14.9 weeks for Küntscher patients, 19.6 weeks for Kaessmann patients and 13.1 weeks for patients with Kaessmann and encircling wire loops (table 22).

Severe complications such as infections, delayed union and severe loss of function, were present in 7 percent of the patients.

Minor complications and complaints related to the treatment of the femoral fracture appeared however in 73 percent of the patients (table 44).

Only 27 percent of the patients with a fracture of the femoral shaft, went through the process of fracture healing without complications or persisting complaints.

In case of anatomical deformities, the rotational deformity seems to be the main problem, as found in 47 percent of the patients.

In chapter 8, a review is presented of the results of the non-operative treatment of 25 patients. 14 Patients were treated conservatively with tibial skeletal traction on a Brauns' frame. Eleven patients had early functional treatment with Perkins traction and thigh lacer. The average duration of hospitalization amounted to 87 days for patients who were conservatively treated and to 56 days for patients treated with Perkins traction. The duration until radiological union is on an average 18.7 weeks for conservative treatment and 13.4 weeks for early functional treatment with Perkins traction and thigh lacer (table 47).

Deep infection occurred in one conservatively treated patient. Two patients in both groups had a refracture. Osteotomy for correction of angular or rotational deformity was necessary for two patients in the conservative group and one patient in the Perkins group (table 53).

In chapter 9, problems occurring in the process of diagnosis and treatment of patients with femoral shaft fractures, are discussed. An explanation regarding problems with associated injuries, pre-existing diseases, indications for osteosynthesis, pre-operative preparation, operation-technique and follow-up treatment is presented.

In chapter 10, a justification is made to the treatment protocol. The development of this protocol for the treatment of patients with a fracture of the femoral shaft, is ment to be the basis for a prospective clinical trial in the future (figure 22).

### 13. Literatuur

Allen, W.; Heiple, K.; Burstein, A. (1978):

A fluted femoral intramedullary rod.

J Bone Joint Surg, vol. 60A, 4: 506.

Allgöwer, M.; Müller, M.; Schenk, R.; Willenegger, H. (1963):

1. Biomechanische Prinzipien bei der Metallverwendung am Knochen.

Langenbecks Arch Chir: 305.

Allgöwer, M.; Border, J. (1983):

Management of open fractures in the multiple trauma patient.

World J Surg, 7: 88.

Arnesen, A. (1951):

Encircling suture (cerclage) in oblique fractures.

Acta Chir Scand, 102: 20.

Atkinson, P.; Weatherell, J. (1967):

Variation in the density of the femoral diaphysis with age.

J Bone Joint Surg, vol. 49B, 4: 781.

Baker, S.; O'Neill, B.; Haddin, W.; Long, W. (1974):

The injury severity score, a method for describing patients with multiple injuries and evaluating emergency care.

J Trauma, vol. 14, 3: 187.

Bassett, C. (1962):

Current concepts of bone formation.

J Bone Joint Surg, vol. 44A, 6: 1217.

Binnendijk, B.; Ponsen, R. (1969):

Behandeling van femurschachtfracturen door middel van plaatfixatie.

Ned. Ver. tot bevordering van de Chirurgische Wetenschappen, 21e congres.

Bjerkreim, I.; Langard, Ø. (1983):

Effect upon longitudinal growth of femur by intramedullary nailing in rats.

Acta Orthop Scand, 54: 363.

Böhler, L. (1945):

Technik der Knochenbruchbehandlung im Frieden und im Kriege.

Ed.: W. Maudrich Verlag, Wenen.

Böhler, L. (1949):

Küntscher's medullary nailing.

J Bone Joint Surg, vol. 31A, 2: 295.

Böhler, L. (1957):

The treatment of fractures.

Ed.: Grime & Stratton, New York, vol. 1, 2 en 3.

Broad, C.; Percy, A. (1977):

The jammed Küntscher nail: a method of releasing the nail and report of a case.

Injury, vol. 9, 2: 135.

Brookes, M. (1961):

A new concept of capillary circulation in bone cortex - some clinical applications.

Lancet, 1: 1078.

Bull, J. (1975):

Severity Score of road traffic casualties in relation to mortality, time of death, hospital treatment time and disability.

Accid Anal Prev J, 7: 249.

Bull, J. (1982):

Injury severity scoring systems.

Injury, vol. 14, 1: 2.

Burri, C.; Kreuzer, U.; Limmer, J. (1982):

Principles and practice of fracture treatment in the multiply injured patient.

Injury, vol. 14, 1: 44.

Carr, C.; Miller, M.; Charlotte, N. (1958):

Management of difficult fractures of the femoral shaft.

South Med J, vol. 51: 642.

Chapman, M. (1980):

The use of immediate internal fixation in open fractures.

Orthop Clin North Am, vol. 11, 3: 579.

Charnley J. (1974):

The closed treatment of common fractures.

Ed.: Churchill Livingstone, Edinburgh.

Committee on Medical Aspects of Automotive Safety (1971):

Rating the severity of tissue damage.

I. The abbreviated scale.

JAMA, vol. 215, 2: 277.

Crotwell, W. (1978):

The thigh lacer: ambulatory non-operative treatment of femoral shaft fractures.

J Bone Joint Surg, vol. 60A, 1: 112.

Danckwardt-Lillieström, G. (1970):

Intracortical circulation after intramedullary reaming with reduction of pressure in the medullary cavity.

J Bone Joint Surg, vol. 52A, 7: 1390.

Danckwardt-Lillieström, G. (1973):

Intramedullary nailing of femoral shaft fractures after reaming of the medullary cavity.

Acta Chir Scand, 139: 155.

- Debrunner, A. (1967):  
Biomechanische Wirkungen der posttraumatischen Achsenfehler der unteren Extremität.  
In: Müller, M.: Posttraumatische Achsenfehlstellungen an den unteren Extremitäten.  
Ed.: Verlag Hans Huber, Bern.
- Dencker, H. (1963):  
Fractures of the shaft of the femur.  
Ed.: Orstadius Boktryckeri, aktiebolag, Göteborg.
- Dencker H. (1964):  
Errors in technique and complications specific to intramedullary nailing.  
Acta Orthop Scand, 35: 164.
- Derweduwen, J. (1979):  
A new intramedullary compression device for fractures and pseudarthroses of the long bones.  
Acta Orthop Belg, 45: 659.
- Diehl, K. (1976):  
Stabilität und Beanspruchung von Osteosynthesen des Ober- und Unterschenkels bei der Frühmobilisation.  
Unfallheilkunde, 79: 81.
- Duyn van, C. (1977):  
Fracturen van het distale deel van het femur.  
Dissertatie, Groningen.
- Eden van, P. (1923):  
Behandlungserfolge der Oberschenkelchaftbrüche.  
Acta Chir Scand, 67: 320.
- Eitel, F.; Schenk, R.; Schweiberer, L. (1980):  
Corticale Revaskularisierung nach Marknagelung and der Hundetibia.  
Unfallheilkunde, 83: 202.
- Ferlić, P.; Scholz, R.; Stampfel, O.; Zöch, G. (1975):  
Zur Marknagelung des Oberschenkelshaftbruches bei "relativer Indikation".  
Arch Orthop Unfallchir, 82: 31.
- Friedenstein, A. (1968):  
Induction of bone tissue by transitional epithelium.  
Clin Orthop, 59: 21.
- Gezondheidsraad (1977):  
Rapport nr. 50: Richtlijnen ter preventie en bestrijding van ziekenhuisinfecties (27 juli 1976).  
Ed.: Staatsuitgeverij, 's-Gravenhage.
- Goris, R. (1982):  
Early osteosynthesis and prophylactic mechanical ventilation in the multi-trauma patient.  
J Trauma, vol. 22, 11: 895.



Goris, R.; Draaaisma, J. (1982):  
Death after blunt injury.  
Injury, vol. 14, 1: 7.

Goris, R.; Gimbrère, J.; Niekerk van, J.; Schoots, F.; Booy, L. (1982):  
Improved survival of multiply injured patients by early internal fixation  
and prophylactic mechanical ventilation.  
Injury, vol. 14, 1: 39.

Goris, R. (1983):  
The injury severity score.  
World J Surg, 7: 12.

Göthman, L. (1960):  
The arterial pattern of the rabbit's tibia after the application of an  
intramedullary nail. A microangiographic study.  
Acta Chir Scand, 120: 211.

Göthman, L. (1961):  
Arterial changes in experimental fractures of the monkey's tibia treated  
with intramedullary nailing. A microangiographic study.  
Acta Chir Scand, 121: 56.

Gotzen, L.; Tscherne, H.; Haas, N.; Ennker, J. (1983):  
Bilanz der konservativen und operativen Knochenbruchbehandlung untere  
Extremität.  
Chirurg, 54, 4: 234.

Grosse, A.; Lafforgue, D.; Weigel, A. (1978):  
Zielgeräte zur Verriegelung.  
In: Vécsei, V.: Verriegelungsnagelung. Symposium, Wenen.  
Ed.: W. Maudrich Verlag, Wenen.

Hardy, A.; Nicholson, O. (1976):  
Cast brace application and early ambulation as a treatment of femoral  
shaft fractures.  
NZ Med J, 25: 111.

Hardy, A. (1982):  
Shortening and angulation of femoral shaft fractures treated by cast brace  
application and early ambulation.  
Clin Orthop, 168: 139.

Hardy, A. (1983):  
The treatment of femoral fractures by cast-brace application and early  
ambulation.  
J Bone Joint Surg, vol. 65A, 1: 56.

Heinen, J.; Dabbs, G.; Mason, H. (1949):  
The experimental production of ectopic cartilage and bone in the muscles  
of rabbits.  
J Bone Joint Surg, 31A, 4: 765.

Heiple, K.; Brooks, D.; Samson, B.; Burstein, A. (1979):  
A fluted intramedullary rod for subtrochanteric fractures.  
J Bone Joint Surg, vol. 61A, 5: 730.

- Hey Groves, E. (1916):  
On modern methods of treating fractures.  
Ed.: John Wright & Son, Ltd., Bristol.
- Hey Groves, E. (1918):  
United fractures with special reference to gunshot injuries and the use of bone grafting.  
Br J Surg, vol. 6, 22: 203.
- Hildebrandt, G. (1979):  
Die Bedeutung der periostären und intramedullären Durchblutung für die Entstehung der posttraumatischen Osteomyelitis und für die Wahl des Osteosyntheseverfahrens.  
Beitr Orthop Traumatol, 26 (4): 18.
- Hoglund, E. (1917):  
New method of applying autogenous intramedullary bone-transplants and of making autogenous bone-screws.  
Surg Gynecol Obstet, 24: 243.
- Holden, C. (1972):  
The role of blood supply to soft tissue in the healing of diaphyseal fractures.  
J Bone Joint Surg, vol. 54A, 5: 993.
- Hoogenband van den, C.; Moppes van, F. (1982):  
Diagnostic and therapeutic aspects of inversion trauma of the ankle joint.  
Dissertatie, Maastricht.
- Huggins, C. (1931):  
The formation of bone under the influence of epithelium of the urinary tract.  
Arch Surg, 22: 377.
- Huiskes, R.; Janssen, J.; Slooff, T. (1980):  
A detailed comparison of experimental and theoretical stress-analyses of a human femur.  
In: Mechanical properties of bone - AMD vol. 45: 211.  
Ed.: S.C. Cowin.
- Hunter, S. (1982):  
Deformation of femoral intramedullary nails.  
Clin Orthop, 171: 83.
- Hutzschenreuter, P.; Perren, S.; Steinemann, S.; Geret, V.; Klebl, M. (1969):  
Some effects of rigidity of internal fixation on the healing pattern of osteotomies.  
Injury, vol. 1, 1: 77.
- Huwijler, J. (1956):  
Die Pseudarthrosen nach Cerclage des Unterschenkelfrakturen.  
Z Unfallmed Berufskr, 49: 152.
- Informatie "Stichting Medische Registratie" (1974):  
Ned Tijdschr Geneesk, 118: 47.

- Joost van, M.; Gastkemper, R. (1972):  
Malrotation after femoral shaft fractures.  
Arch Chir Neerl, 24: 101.
- Jørgensen, T. (1977):  
The prevention and treatment of pseudarthrosis in Denmark.  
In: Pseudarthrosis and posttraumatic osteitis.  
Ed.: Dr. G.J. van Hoytema Stichting, Enschede.
- Kaessmann, H. (1970):  
Die Kompressions Nagelung gebrochener Röhrenknochen.  
Dissertation, Göttingen.
- Kember, N. (1960):  
Cell division in endochondral ossification.  
J Bone Joint Surg, vol. 42B, 4: 824.
- Kempf, I.; Jaeger, J.; Weigel, A. (1978):  
Biomechanische Untersuchungen zur Verriegelungsnagelung.  
In: Vécsei, V.: Verriegelungsnagelung. Symposium, Wenen.  
Ed.: W. Maudrich Verlag, Wenen.
- Kessler, S.; Rahn, B.; Eitel, F.; Schweiberer, L.; Perren, S. (1983):  
Die Blutversorgung der Knochencorticalis nach Marknagelung - Vergleichende Untersuchungen an verschiedenen Tierspecies in vivo.  
Hefte Unfallheilkd, 165: 7.
- Kingma, M.; Rogge, C. (1973):  
The balanced suspension traction and its history.  
Arch Chir Neerl, 25: 245.
- Kirschner, M.; Nordmann, O. (1926):  
Die Chirurgie.  
Ed.: Urban & Schwarzenberg, Berlin.
- Klemm, K. (1978):  
Entwicklung und Behandlungsprinzip der Verriegelungsnagelung.  
In: Vécsei, V.: Verriegelungsnagelung. Symposium, Wenen.  
Ed.: W. Maudrich Verlag, Wenen.
- Klopper, P. (1981):  
Intramedullary fixation of experimental femur fractures with plastic rods.  
Voordracht Instructional course on intramedullary fixation of fractures,  
Maastricht.
- Kootstra, G. (1973):  
Femoral shaft fractures in adults.  
Ed.: Van Gorcum & Comp. B.V., Assen.
- Koslowski, L.; Weller S. (1962):  
Tücken der Marknagelung.  
Chirurg, 33, 10: 460.
- Koudi, F. (1977):  
Die Behandlung der Mehrfachfrakturen am Femur.  
Unfallheilkunde, 80: 89.

- Krompecher, S. (1956):  
Die Beeinflussbarkeit der Gewebsdifferenzierung der granulierende Knochen-  
oberflächen insbesondere die der Callusbildung.  
Langenbecks Arch Chir, 281: 472.
- Krompecher, S. (1958):  
Die qualitative Adaptation der Gewebe.  
Z Mikrosk Anat Forsch, 64: 59.
- Kummer, B. (1959):  
Bauprinzipien des Saugerskeletes.  
Ed.: Georg Thieme Verlag, Stuttgart.
- Küntscher, G. (1957):  
Das Callusproblem.  
Arch Orthop Unfallchir, 49: 1.
- Küntscher, G. (1959):  
Die Technik des Aufweitens der Markhöhle.  
Chirurg 30, 1: 28.
- Küntscher, G. (1967):  
Practice of intramedullary nailing.  
Ed.: Charles C. Thomas, Springfield.
- Lambotte, A. (1913):  
Chirurgie opératoires des fractures.  
Ed.: Masson et Cie, Parijs.
- Lambrinudi, C. (1940):  
Intramedullary Kirschner wires in the treatment of fractures.  
Proc Soc Med (Orthop), 33: 153.
- Lane, W. (1914):  
The operative treatment of fractures.  
Ed.: The Medical Publishing Co. ltd., Londen.
- Lécutier, M.; Smith, A. (1957):  
Air embolism as a complication of medullary nailing.  
J Bone Joint Surg, vol. 39B, 3: 534.
- Leeman, R. (1957):  
Die "Falzzerclage" als technische Verbesserung der Drahtumschlingung bei  
Brüchen der langen Röhrenknochen.  
Chirurg, 28, 2: 60.
- Lemmens, H. (1970):  
Stabile intramedullary osteosynthese.  
Ned. Ver. tot bevordering van Chirurgische Wetenschappen, 22e Congres: 39.
- Lemmens, H. (1975):  
Intramedullary nailing of tibial fractures.  
In: General Surgery, Orthopaedics, Plastic Surgery - Controversial  
opinions.  
Ed.: Excerpta Medica, Amsterdam.

- Lemmens, H. (1981):  
 Peroperative complications of intramedullary nailing.  
 Voordracht Instructional course on intramedullary fixation of fractures,  
 Maastricht.
- Lindahl, O. (1962):  
 Rigidity of immobilization of transverse fractures.  
 Acta Orthop Scand, 32: 237.
- Lindahl, O. (1964):  
 Rigidity of immobilization of oblique fractures.  
 Acta Orthop Scand, 35: 39.
- Loon van, L. (1935):  
 Historisch overzicht van de fractuurbehandeling der lange pijpbeenderen.  
 Ed.: Zomer & Keuning Uitg. Mij., Wageningen.
- Lottes, J.; Key, J. (1953):  
 Complications and errors in technic in medullary nailing for fractures of  
 the femur.  
 Clin Orthop, 2: 38.
- Manten, A.; Klinger van, B. (1983):  
 De toepassing van desinfectantia op de huid.  
 Geneesmiddelenbulletin, 17, 1: 1.
- Matter, P. (1975):  
 The effect of static compression and tension on internal remodelling of  
 cortical bone.  
 Ed.: Schwabe & Co. Verlag, Basel.
- McCoy, S.; Fitzgerald, E.; Johnson, K. (1976):  
 Fractures conference - cast bracing of femoral fractures.  
 Minn Med, 1: 58.
- McMaster, W.; Prietto C.; Rovner, R. (1980):  
 Closed treatment of femoral fractures with the fluted Sampson  
 intramedullary rod.  
 Orthop Clin North Am, vol. 11, 3: 593.
- Metz, L. (1904):  
 De behandeling der schuine dijbeenbreuken.  
 Geneeskundige bladen 103: 217.
- Miller, M.; Davis, M.; MacClean, C.; Davis, J.; Smith, B.; Humphries, J.  
 (1983):  
 Radiation exposure and associated risks to operating-room personnel during  
 use of fluoroscopic guidance for selected orthopaedic surgical procedures.  
 J Bone Joint Surg, vol. 65A, 1: 1.
- Miller, P.; Welch, M. (1978):  
 The hazards of tibial pin replacement in 90-90 skeletal traction.  
 Clin Orthop, 135: 97.

- Mølster, A.; Gjerdet, N.; Alho, A.; Bang, G. (1983):  
Fracture healing after rigid intramedullary nailing in rats.  
Acta Orthop Scand, 54: 366.
- Müller, M.; Allgöwer, M.; Schneider, R.; Willenegger, H. (1977):  
Manual der Osteosynthese - A.O. technik.  
Ed.: Springer Verlag, Berlin.
- Nicolaysen, J. (1897):  
Describing a nailing technique.  
Nord Med Arkiv, 8: 1.
- Oberdalloff, H. (1947):  
Zur frage der Knochenbildung.  
Chirurg, 17, 3: 123.
- Olsson, O. (1949):  
Some cases of necrosis of the bone by encircling suture (cerclage) in oblique fractures.  
Acta Chir Scand, 99: 85.
- Pankovich, A. (1981):  
Adjunctive fixation in flexible intramedullary nailing of femoral fractures.  
Clin Orthop, 157: 301.
- Pauwels, F. (1951):  
Ueber die bedeutung der Bauprinzipien des Stütz- und Bewegungsapparates für die Beanspruchung der Röhrenknochen.  
Acta Anat, 12: 207.
- Perkins, G. (1958):  
Fractures of the shaft of the femur.  
Ed.: The Athlone Press.
- Perren, S.; Huggler, A.; Russenberger, M.; Allgöwer, M. (1969):  
The reaction of cortical bone to compression.  
In: Cortical bone healing.  
Acta Orthop Scand (Suppl), 125: 19.
- Pfister, U.; Rahn, B.; Perren, S.; Weller, S. (1979):  
Vaskularität und Knochenumbau nach Marknagelung langer Röhrenknochen.  
Aktuel Traumatol, 9: 191.
- Pritchard, J. (1972):  
General histology of bone and the osteoblast.  
In: The biochemistry and physiology of bone.  
Ed.: G.H. Bourne, Academic Press, New York.
- Rehm, J.; Uebing, D. (1963):  
Die Behandlung von Frakturen langer Röhrenknochen mit dem Marknagel nach Küntscher.  
Arch Orthop Unfallchir, 55: 82.

- Rhineland, F. (1968):  
The normal microcirculation of diaphyseal cortex and its response to fracture.  
J Bone Joint Surg, vol. 50A, 4: 784.
- Rhineland, F. (1973):  
Effects of medullary nailing on the normal blood supply of diaphyseal cortex.  
In: Instructional course lectures.  
Am Ac Orthop Surg, vol. 12: 161.
- Rippstein, J. (1955):  
Zur Bestimmung der Antetorsion des Schenkelhalses mittels zweier Röntgenbilder.  
Z Orthop, 86: 345.
- Riska, E.; Bonsdorff von, H.; Hakkinen, S.; Jaroma, H.; Kiviluoto, O.; Paavilainen, T. (1977):  
Primary operative fixation of long bone fractures in patients with multiple injuries.  
J Trauma, vol. 17, 2: 111.
- Roberts, J. (1977):  
Management of fractures and fracture complications of the femoral shaft, using the ASIF compression plate.  
J Trauma, vol. 17, 1: 20.
- Roux, W. (1895):  
Gesammelte Abhandlung über entwicklungsmechanik der Organismen.  
Ed.: Wilhelm Engelmann, Leipzig, vol. I, II.
- Roux, W. (1912):  
Anpassungslehre, Histomechanik und Histochemie.  
Berichtungen zu R. Thomas gleichnamigen Aufsatz mit bemerkungen über die Entwicklung und Formgestaltung der Gelenke.  
Virchows Arch (Pathol Anat), 209, 168.
- Rush, L.; Rush, H. (1939):  
A technique for longitudinal pin fixation of certain fractures of the ulna and of the femur.  
J Bone Joint Surg, vol. 21, 3: 619.
- Sarmiento, A.; Latta, L. (1981):  
Closed functional treatment of fractures.  
Ed.: Springer Verlag, Berlin.
- Sauter, A.; Klopfer, P. (1983):  
Fat embolism after static and dynamic load.  
Acta Orthop Scand, 54: 94.
- Schatzker, J. (1980):  
Open intramedullary nailing of the femur.  
Orthop Clin North Am, vol. 11, 3: 623.

- Schauwecker, F. (1981):  
Osteosynthese praxis.  
Ed.: Georg Thieme Verlag, Stuttgart.
- Schenk, R. (1977):  
Histologie der Frakturheilung und der Pseudarthrosen.  
A.O.-Bulletin, 11.
- Schmitz, J.; Ahnefeld, F.; Burri, C. (1983):  
Nutritional support of the multiple trauma patient.  
World J Surg, 7: 132.
- Schweiberer, L.; Berg van den, P.; Dambe, L. (1970):  
Das Verhalten der intraossären Gefäße nach Osteosynthesen der  
frakturierten Tibia des Hundes.  
Therapiewoche, 20: 1330.
- Semmlow, J.; Cone, R. (1976):  
Utility of the Injury Severity Score. A confirmation.  
Health Serv Res, 11: 45.
- Sevitt, S. (1981):  
Bone repair and fracture healing in man.  
Ed.: Churchill Livingstone, Edinburgh.
- Smith, H. (1950):  
Intramedullary nailing.  
J Bone Joint Surg, vol. 32A, 2: 464.
- Smith-Petersen, M.; Cave, E.; Vangorder, G. (1931):  
Intracapsular fractures of the neck of the femur.  
Arch Surg, vol. 23, 5: 715.
- Soeur, R. (1946):  
Intramedullary pinning of diaphysial fractures.  
J Bone Joint Surg, vol. 28, 2: 309.
- Spirig, B. (1967):  
Die Diagnose der Achsenfehler der unteren Extremität.  
In: Müller, M.: Posttraumatische Achsenfehlstellungen an den unteren  
Extremitäten.  
Ed.: Verlag Hans Huber, Bern.
- Spoelstra, D. (1970):  
Dr. Antonius Mathijssen, uitvinder van het gipsverband.  
Ed.: Van Gorcum & Comp. B.V., Assen.
- Stapert, J. (1978):  
Stabiele intramedullaire osteosynthese van het femur.  
Ned Tijdschr Geneesk, 122, 44: 1732.
- Stapert, J.; Greep J. (1979):  
Intramedullary compression nail developed by Kaessmann in femoral  
fractures.  
Voordracht International College of Surgeons, San Francisco.



- Steinmann, F. (1907):  
Eine neue extension Methode in der Frakturenbehandlung.  
Zentralbl Chir, 34: 938.
- Stöhrer, M.; Preis, G.; Georgi, P.; Langhoff, J.; Franke, D. (1972):  
Untersuchungen über den Einfluss von Cerclagen auf die Durchblutungs-  
verhältnisse am Hundeknochen.  
Langenbecks Arch Chir (Suppl), Chir. Forum: 23.
- Straaten van, T. (1974):  
De stabiele intramedullaire osteosynthese van het onderbeen.  
Een retrospectief onderzoek.  
Dissertatie, Amsterdam.
- Straaten van, T.; Maier, C. (1981):  
Biomechanics of Kaessmann nail in osteosynthesis of femur and tibia.  
Voordracht Instructional course on intramedullaire fixation of fractures,  
Maastricht.
- Stürmer, K. (1980):  
Die Schaftstibia als Tiermodell für die Marknagelung.  
Unfallheilkunde, 83: 341, 433.
- Taillard, W. (1976):  
l'Osteosynthèse différée des fractures diaphysaires du femur chez  
l'adulte.  
Rev Chir Orthop, 62: 309.
- Tonna, E.; Cronkite, E. (1962):  
Changes in the skeletal cell proliferative response to trauma concomitant  
with aging.  
J Bone Joint Surg, vol. 44A, 8: 1557.
- Tordoir, B.; Moeys, E. (1945):  
The treatment of certain types of fractures with  $V_2A$  steel nail in the  
medullary cavity. The Küntscher method.  
JAMA, vol. 128, 11: 792.
- Trueta, J.; Cavadias, A. (1955):  
Vascular changes caused by the Küntscher type of nailing.  
An experimental study in the rabbit.  
J Bone Joint Surg, vol. 37B, 3: 492.
- Trueta, J. (1962):  
A theory of bone formation.  
Acta Orthop Scand, 32: 190.
- Trueta, J.; Cavadias, A. (1964):  
A study of the blood supply of the long bones.  
Surg Gynecol Obstet, vol. 118, 3: 485.
- Tscherne, H. (1977):  
Operationstechnik und Ergebnisse bei Mehrfragment und Trümmerbrüchen des  
Femurschaftes.  
Unfallheilkunde, 80: 221.

- Tscherne, H.; Oestern, H.; Sturm, J. (1983):  
Osteosynthesis of major fractures in polytrauma.  
World J Surg, 7: 80.
- Uhthoff, H.; Finnegan, M. (1983):  
The effects of metal plates on post-traumatic remodelling and bone mass.  
J Bone Joint Surg, vol. 65B, 1: 66.
- Urist, M. (1965):  
Bone: formation by autoinduction.  
Science, 150: 893.
- Urist, M.; Strates, B. (1970):  
Bone formation in implants of partially and wholly demineralized bone matrix. Including observations on acetone-fixed intra and extracellular proteins.  
Clin Orthop, 71: 271.
- Urist, M.; Iwata, H.; Boyd, S.; Ceccotti, P. (1974):  
Observations implicating an extracellular enzymic mechanism of control of bone morphogenesis.  
J Histochem Cytochem, vol. 22, 2: 88.
- Vécsei, V. (1978):  
Verriegelungsnaegelung. Symposium, Wenen.  
Ed.: W. Maudrich Verlag, Wenen.
- Wang, G.; Dunstan, J.; Reger, S.; Hubbard, S.; Dillich, J.; Stamp, W. (1981):  
Experimental femoral fracture immobilized by rigid and flexible rods (a rabbit model).  
Clin Orthop, 154: 286.
- Watson-Jones, R. (1950):  
Medullary nailing of fractures after fifty years.  
J Bone Joint Surg, vol. 32B, 4: 694.
- Watson-Jones, R. (1976):  
Fractures and joint injuries.  
Ed.: Churchill Livingstone, Edinburgh.
- Weber, B.; Cech, O. (1973):  
Pseudarthrosen, Pathophysiologie, Biomechanik, Therapie, Ergebnisse.  
Ed.: Verlag Hans Huber, Bern.
- Weller, S.; Renné, J. (1973):  
Grundsätzliche fehler und Komplikationsmöglichkeiten der Marknagelung.  
Chirurg, 44, 12: 79.
- Weller, S.; Kuner, E.; Schweikert, C. (1979):  
Medullary nailing according to Swiss study group principles.  
Clin Orthop, 138: 45.

- Weller, S. (1983):  
Intramedullary nailing of femur and tibia.  
In: Current problems in fracture treatment IV (from shaft to shaft).  
Ed.: Dr. G.J. van Hoytema Stichting, Enschede.
- Wieser, C. (1963):  
Die primäre Knochenbruchheilung und ihre Störung im Röntgenbild.  
Langenbecks Arch Chir, 308: 434.
- Wildenberg van den, F. (1982):  
Free revascularized autologous periosteum transplantations.  
Dissertatie, Nijmegen.
- Winant, E. (1949):  
The use of skeletal traction in the treatment of fractures of the femur.  
J Bone Joint Surg, vol. 31A, 1: 87.
- Winqvist, R.; Hansen, S. (1980):  
Comminuted fractures of the femoral shaft treated by intramedullary  
nailing.  
Orthop Clin North Am, vol. 11, 3: 633.
- Winter, G.; Sperling, M.; Steinhäusser, M. (1978):  
Erkennung und Behandlung traumatischer Gefassverletzungen im kniegelenks-  
nahen Bereich.  
Dtsch Med Wochenschr, 103: 786.

# Dankwoord

Dit proefschrift is totstandgekomen door de inzet van velen. Iedereen die hierbij behulpzaam is geweest, dank ik van harte.

Tijdens mijn opleiding tot algemeen chirurg was het Dr. F.J.M. Voorhuis, te Enschede, die mij met de grondbeginselen van de fractuurbehandeling liet kennis maken.

Prof. Dr. H.A.J. Lemmens maakte mij vertrouwd met de indicatiestelling en operatietechniek, waarmee de patiënten beschreven in dit proefschrift, zijn behandeld. Als grondlegger van de intramedullaire osteosynthese in Nederland en als co-promotor, leverde hij een belangrijke bijdrage aan het totstandkomen van deze studie.

Zeer veel dank ben ik verschuldigd aan Prof. Dr. J.M. Greep, de drijvende kracht achter deze studie, die veel tijd besteed heeft aan het totstandkomen van dit werkstuk.

Het grote enthousiasme voor de traumatologie blijkt ook uit de bewonderenswaardige inzet van Prof. Dr. R.J.A. Goris, die met het kritisch lezen van dit proefschrift een grote bijdrage heeft geleverd.

Ook Prof. Drs. B. Binnendijk en Prof. Dr. A.J. van der Linden, ben ik dankbaar voor hun commentaar als referenten.

De tijd die nodig was om deze studie op schrift te stellen kon voor een belangrijk deel gevonden worden, doordat mijn collegae stafleden en arts-assistenten een groot deel van mijn werk in de kliniek hebben verricht. Dit geldt in het bijzonder voor Cees Rein van den Hoogenband en Koen Oosterhuis.

Er zijn zelden twee paronymen geweest, die daadwerkelijk inhoudelijk zoveel aan een proefschrift hebben bijgedragen, Paul Jörning met zijn scherpe kritische commentaren waarvan hij het gehele manuscript voorzien heeft en Willem Stapert samen met Marijke Stapert-Eggen, die het manuscript zoveel mogelijk gezuiverd hebben van Nederlandse taalfouten.

Ook mijn vader, Harry Stapert, gaf met vele deskundige opmerkingen richting aan dit werkstuk.

Chris Voskamp maakte met zeer veel inzet en nauwkeurigheid de illustraties, die een speciale kleur aan het geheel hebben gegeven.

Bij het oproepen en verwerken van de patiëntengegevens waren Ingrid Stille-Gielen, Gerda Haemers en Nicole Castermans-Biesmans van onschatbare waarde. Lilianne Erven-Amory verzamelde de literatuur.

Het medisch archief, onder leiding van Dhr. M. Marres, was behulpzaam bij het opzoeken van de patiëntengegevens.

Het is echter Luuk Beckers-Jussen geweest die als steun en toeverlaat, corrigerend, opnieuw beginnend, uit stapels chaotische papieren het manuscript heeft samengesteld. Zonder haar bijdrage zou dit proefschrift nooit voltooid zijn.

Niet onvermeld mag blijven dat Daphne, Sven, Mirjam en vooral Marie-Anne een grote hoeveelheid extra geduld getoond hebben in de laatste fase van de totstandkoming van dit werkstuk.

## Curriculum vitae

Jouwert Stapert werd geboren op 19 juli 1941 te St. Odiliënberg.

In 1960 behaalde hij het eindexamen HBS-b aan het Bernardinus College te Heerlen. Hij studeerde geneeskunde aan de medische faculteit van de Katholieke Universiteit te Nijmegen, waar hij in 1969 zijn artsexamen behaalde. Van september 1970 tot november 1970 volgde hij de tropencursus aan het Koninklijk Instituut voor de Tropen te Amsterdam. December 1970 vertrok hij naar Tanzania, waar hij in het Chunya district tot 1973 functioneerde als district medical officer in het Mwambani District Hospital.

Van 1973 tot 1979 volgde hij zijn opleiding tot chirurg aan de afdeling Algemene Heelkunde van Ziekenhuis St. Annadal te Maastricht (Hoofd tot 1976: Prof. Dr. H.A.J. Lemmens, na 1976: Prof. Dr. J.M. Greep).

Van 1979 tot 1981 vervulde hij de functie van chef de clinique en sinds 1 januari 1981 maakt hij deel uit van de vaste staf van de capaciteitsgroep Algemene Heelkunde van Ziekenhuis St. Annadal te Maastricht, waar hij speciaal belast is met de medische zorg voor ongevalspatiënten.

Druk: Schrijen-Lippertz B.V., Voerendaal  
Grafische vormgeving en illustratie: Chris Voskamp

Het verschijnen van dit proefschrift werd mede mogelijk gemaakt door steun van:

Laméris Instrumenten B.V., Utrecht  
Orthomed B.V. medische techniek, Schiedam  
West Chirurgische Instrumenten B.V., Bilthoven